# 20ο

## ΠΑΝΕΛΛΗΝΙΟ ΣΥΝΕΔΡΙΟ

# Ρινολογίας & Πλαστικής Χειρουργικής Προσώπου

ΕΛΛΗΝΙΚΗ ΡΙΝΟΛΟΓΙΚΗ ΕΤΑΙΡΕΙΑ ΠΛΑΣΤΙΚΗΣ ΧΕΙΡΟΥΡΓΙΚΗΣ ΠΡΟΣΩΠΟΥ

## Βιβλίο Περιλήψεων
## Book of Abstracts

**18-20**
Νοεμβρίου
2022
Grand Hyatt
Αθήνα

# Προφορικές Ανακοινώσεις

# Oral Presentations

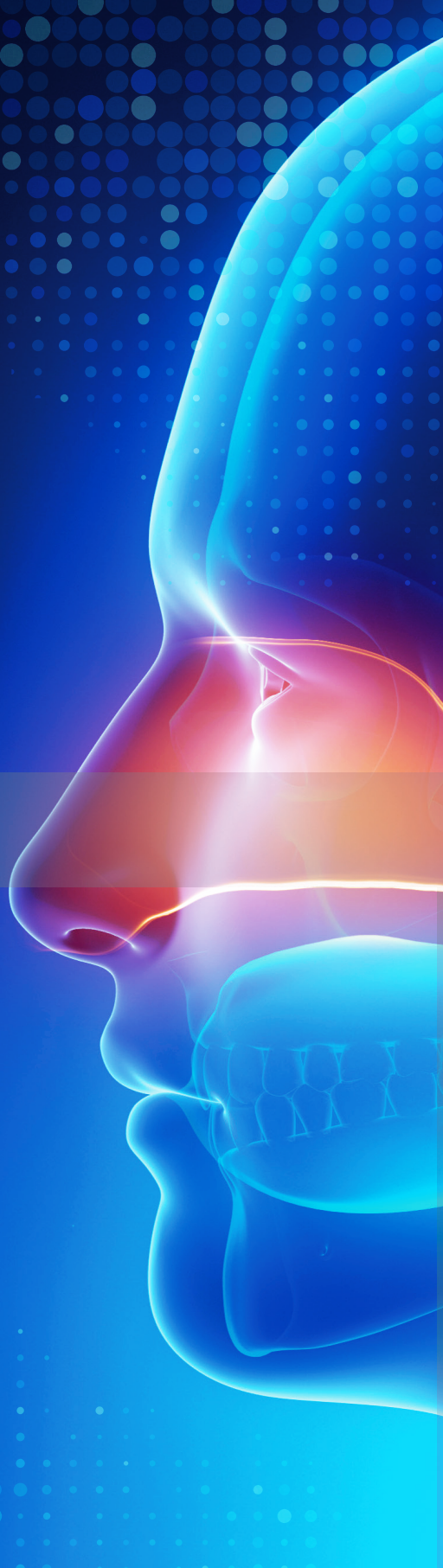

## EA01
## ΕΠΙΔΗΜΙΟΛΟΓΙΑ ΑΛΛΕΡΓΙΚΗΣ ΡΙΝΙΤΙΔΑΣ ΣΕ ΠΑΙΔΙΑ ΗΛΙΚΙΑΣ 12-14 ΕΤΩΝ: GREEK GLOBAL ASTHMA NETWORK

**Αικατερίνη Δρύλλη**[1], Γιώργος Αντωνογεώργος[2], Μαρία Μανδραπύλια[2], Ευαγγελία Λιάκου[2], Αλεξάνδρα Κουτσοκέρα[2], Παύλος Δρακονταειδής[2], Μαρία Θανασιά[2], Κωνσταντίνος Πρίφτης[2], Κωνσταντίνος Δούρος[2], Δημοσθένης Παναγιωτάκος[1]

*[1]Τμήμα Επιστήμης Διαιτολογίας-Διατροφής, Σχολής Επιστημών Υγείας & Αγωγής, Χαροκόπειο Πανεπιστήμιο*

*[2]Γ' Παιδιατρική Κλινική, Ιατρική Σχολή, Πανεπιστήμιο Αθηνών*

**Εισαγωγή**: Ο επιπολασμός της Αλλεργικής Ρινίτιδας (ΑΡ) εκτιμάται μεταξύ, παγκοσμίως, με υψηλότερη επίπτωση σε άτομα ετών, ενώ συχνά συνυπάρχει με άσθμα, επιπεφυκίτιδα ή έκζεμα.

**Σκοπός**: Η διερεύνηση της επιδημιολογίας της ΑΡ σε παιδιά ηλικίας ετών.

**Υλικό και Μέθοδος**: Συγχρονική επιδημιολογική μελέτη, στο πλαίσιο της διεθνούς, πολυκεντρικής έρευνας Global Asthma Network (GAN), διεξήχθη στην Αθήνα, από τον Φεβρουάριο έως τον Μάρτιο. Διάφορα κλινικά, συμπεριφορικά, και περιβαλλοντικά χαρακτηριστικά, σχετικά με άσθμα και αλλεργίες, καταγράφηκαν κατόπιν εξέτασης σε παιδιά ηλικίας ετών, αγόρια και κορίτσια.

**Αποτελέσματα**: Το των συμμετεχόντων ανέφερε ότι έπασχε από ΑΡ αγόρια, κορίτσια,. Επιβεβαιωμένη διάγνωση είχαν δύο στους τρεις νοσούντες Ο επιπολασμός της ΑΡ αυξανόταν με την ηλικία από στους χρονούς σε στους χρονους. Επιπλέον, σε άτομα με άσθμα και έκζεμα ο επιπολασμός της ΑΡ ήταν και, αντιστοίχως, έναντι και σε άτομα χωρίς Κυρίαρχα ρινικά συμπτώματα ήταν: πταρμός, καταρροή ή συμφόρηση, με σημαντικότερες συνοδές εκδηλώσεις επιπεφυκίτιδα, ρινικό κνησμό, έκζεμα και άσθμα. Το των πασχόντων δήλωσε μετρίου έως σοβαρού βαθμού αρνητική επίδραση της ΑΡ στις καθημερινές του δραστηριότητες.

**Συμπεράσματα:** Ένα στα τέσσερα παιδιά, ηλικίας ετών, πάσχει από ΑΡ, η οποία συνυπάρχει με άσθμα ή συριγμό και έκζεμα, σε περίπου στα παιδιά, δημιουργώντας τους σοβαρές αρνητικές επιδράσεις στην καθημερινή ζωή. Πολιτικές πρόληψης της νόσου πρέπει να εφαρμοσθούν άμεσα, τόσο στο επίπεδο της οικογένειας, όσο και της κοινότητας.

## ΕΑ02

## ΔΙΗΘΗΤΙΚΗ ΑΣΠΕΡΓΙΛΛΩΣΗ ΡΙΝΟΣ-ΠΑΡΑΡΡΙΝΙΩΝ ΣΕ ΑΣΘΕΝΗ ΜΕ COVID-19 ΛΟΙΜΩΞΗ

**Μιχαήλ Αθανασόπουλος**[1], Σπυρίδων Λυγερός[2], Γεράσιμος Δανιηλίδης[1], Νικόλαος Μαστρονικολής[3], Στέφανος Ναξάκης[3], Βασίλειος Δανιηλίδης[3]

[1]*Ειδικευόμενοι Ιατροί, ΩΡΛ Κλινική, Πανεπιστημιακό Γενικό Νοσοκομείο Πατρών, Ρίο*

[2]*Ακαδημαϊκός Υπότροφος, ΩΡΛ Κλινική, Πανεπιστημιακό Γενικό Νοσοκομείο Πατρών, Ρίο*

[3]*Καθηγητές Ωτορινολαρυγγολογίας, ΩΡΛ Κλινική, Πανεπιστημιακό Γενικό Νοσοκομείο Πατρών, Ρίο*

**Εισαγωγή:** Η διηθητική ασπεργίλλωση ρινός-παραρρινίων είναι μία επιθετική νόσος, η οποία προσβάλλει κυρίως τους ανοσοκατεσταλμένους και σπάνια τους ανοσοεπαρκείς. Η COVID-19 λοίμωξη φαίνεται να διαταράσσει τη λειτουργία του ανοσοποιητικού συστήματος τόσο κατά την ενεργό μόλυνση, όσο και την περίοδο ανάρρωσης. Έτσι, στην COVID-19 εποχή, οι μυκητιασικές λοιμώξεις έχουν αναδειχθεί σε νέα οντότητα που συχνά χαρακτηρίζεται από υψηλή θνησιμότητα σε ανοσοανεπαρκή άτομα. Μέχρι στιγμής, περιορισμένα περιστατικά διηθητικής μυκητιασικής ρινοκολπίτιδας που σχετίζεται με τον COVID-19 έχουν καταγραφεί στη διεθνή βιβλιογραφία.

**Παρουσίαση περιστατικού:** Η περίπτωσή μας αφορά άνδρα 71 ετών με υποκείμενα νοσήματα, ο οποίος νοσηλευόταν στην Κλινική COVID-19 και λάμβανε κορτικοστεροειδή στα πλαίσια του θεραπευτικού πρωτοκόλλου. Λόγω ρινικής απόφραξης και διαταραχών όρασης, συνεστήθη και ΩΡΛ εκτίμηση. Η κλινική εξέταση ανέδειξε πρόπτωση του δεξιού οφθαλμού με συνοδό κυτταρίτιδα κόγχου, καθώς και μειωμένη οπτική οξύτητα. Πραγματοποιήθηκε ρινοενδοσκόπηση όπου ανέδειξε αλλοιώσεις του ρινικού βλεννογόνου και απεικονιστικός έλεγχος όπου αποκάλυψε απόστημα δεξιού μετωπιαίου λοβού. Οι ιστολογικές και εργαστηριακές εξετάσεις επιβεβαίωσαν την ύπαρξη διηθητικής ασπεργίλλωσης ρινός και παραρρίνιων κόλπων. Τέλος, ακολούθησε λειτουργική ενδοσκοπική επέμβαση ρινός-παραρρινίων (FESS) για τον καθαρισμό των πασχουσών περιοχών.

**Συμπεράσματα:** Η διηθητική ρινοκολπίτιδα μυκητιασικής αιτιολογίας μετά από λοίμωξη COVID-19 επισημαίνει τη μειωμένη ανοσολογική απόκριση αυτών των ασθενών λόγω της υποκείμενης ασθένειας, των ενδεχόμενων συννοσηροτήτων και της χορηγούμενης φαρμακευτικής αγωγής. Το γεγονός αυτό επιβάλλει την προσεκτική αξιολόγηση των ασθενών που αναρρώνουν από COVID-19 και παρουσιάζουν σημεία ρινοκολπίτιδας. Η έγκαιρη διάγνωση, η άμεση χειρουργική παρέμβαση και τα κατάλληλα αντιμυκητιασικά σκευάσματα βελτιώνουν σημαντικά την έκβαση τους.

## ΕΑ03
## ΠΛΕΙΟΜΟΡΦΟ ΑΔΕΝΩΜΑ ΙΓΜΟΡΕΙΟΥ ΑΝΤΡΟΥ ΜΕ ΚΟΓΧΙΚΗ ΕΠΕΚΤΑΣΗ ΚΑΙ ΣΥΝΟΔΟ ΕΞΟΦΘΑΛΜΟ

**Μιχαήλ Αθανασόπουλος**[1], Σπυρίδων Λυγερός[2], Γεράσιμος Δανιηλίδης[1], Άννα-Μαρία Αξιώτη[1], Νικόλαος Μαστρονικολής[3], Στέφανος Ναξάκης[3], Βασίλειος Δανιηλίδης[3]

*[1]Ειδικευόμενοι Ιατροί, ΩΡΛ Κλινική, Πανεπιστημιακό Γενικό Νοσοκομείο Πατρών, Ρίο*

*[2]Ακαδημαϊκός Υπότροφος, ΩΡΛ Κλινική, Πανεπιστημιακό Γενικό Νοσοκομείο Πατρών, Ρίο*

*[3]Καθηγητές Ωτορινολαρυγγολογίας, ΩΡΛ Κλινική, Πανεπιστημιακό Γενικό Νοσοκομείο Πατρών, Ρίο*

**Εισαγωγή:** Τα πλειόμορφα αδενώματα της ρινικής περιοχής και των παραρρινίων κόλπων είναι σπάνιοι καλοήθεις όγκοι που προέρχονται από τους σιελογόνους αδένες και ασκούν πιεστικά φαινόμενα στον οφθαλμικό κόγχο.

**Παρουσίαση περιστατικού:** Άνδρας 66 ετών προσήλθε στο ΤΕΠ αιτιώμενος προοδευτική επιδείνωση συμπτωμάτων ρινικής απόφραξης στην αριστερή πλευρά. Ο ασθενής ανέφερε ρινική συμφόρηση το τελευταίο έτος και έντονο ροχαλητό τους τελευταίους 6 μήνες. Επίσης, παρατήρησε μία αργά εξελισσόμενη πρόπτωση του αριστερού οφθαλμού τους τελευταίους 4 μήνες, χωρίς άλλα οφθαλμικά συμπτώματα. Δεν ανέφερε ρινόρροια, επεισόδια επίσταξης ή ιστορικό αλλεργίας. Το μόνο άξιο αναφοράς από το ιστορικό του ήταν ο τραυματισμός της κεφαλής συνεπεία τροχαίου ατυχήματος προ 20 ετών. Η κλινική εξέταση και ο απεικονιστικός έλεγχος με CT και MRI αποκάλυψαν πλήρη κατάληψη του αριστερού ιγμορείου από μάζα με χαρακτηριστικά μαλακού ιστού με επέκταση στις παρακείμενες δομές (σύστοιχη ρινική κοιλότητα και οφθαλμικό κόγχο). Ως εκ τούτου, για διαγνωστικούς και θεραπευτικούς σκοπούς, πραγματοποιήθηκε λειτουργική ενδοσκοπική επέμβαση ρινός-παραρρινίων (FESS) υπό γενική αναισθησία. Η διαδικασία περιλάμβανε ενδοσκοπική διαφραγματοπλαστική για το αποκλίνον ρινικό διάφραγμα, μέση ρινοαντροστομία και πλήρη εξαίρεση του όγκου επί υγιών ορίων, μετά από ενδελεχή διαχωρισμό από τους περιβάλλοντες ιστούς. Η ιστοπαθολογική έκθεση αποκάλυψε ότι επρόκειτο για πλειόμορφο αδένωμα ιγμορείου άντρου.

**Συμπεράσματα:** Το πλειόμορφο αδένωμα παραρρινίων κόλπων συνιστά εξαιρετικά σπάνια οντότητα, ιδιαίτερα όταν απαντάται με ταυτόχρονη προσβολή του κόγχου λόγω τοπικής επέκτασης. Επομένως, συνιστάται έγκαιρη και επιμελής διερεύνηση των περιπτώσεων μονόπλευρης ρινικής απόφραξης. Επί ευρημάτων, απαιτείται πλήρης χειρουργική εκτομή της ανευρεθείσας μάζας και μακροχρόνια παρακολούθηση λόγω πιθανότητας υποτροπής του όγκου, αλλά και πιθανού κακοήθους μετασχηματισμού του.

## ΕΑ04

## ΠΛΑΚΩΔΕΣ ΚΑΡΚΙΝΩΜΑ ΣΤΥΛΙΔΑΣ ΡΙΝΟΣ- ΧΕΙΡΟΥΡΓΙΚΗ ΕΞΑΙΡΕΣΗ ΚΑΙ ΑΠΟΚΑΤΑΣΤΑΣΗ ΜΕ ΡΙΝΟΠΑΡΕΙΑΚΟΥΣ ΚΡΗΜΝΟΥΣ ΚΑΙ ΟΣΤΕΟΧΟΝΔΡΙΝΟ ΜΟΣΧΕΥΜΑ ΑΠΟ ΤΟ ΔΙΑΦΡΑΓΜΑ

**Αναστασία Λιάππ**[1], Ευσταθία Σαρακηνού[2], Άννα-Μαρία Παπαδοπούλου[3]

*ΩΡΛ Κλινική ΓΝΑ «Γεννηματάς»*

*[1]Διευθύντρια ΩΡΛ ΕΣΥ, ΓΝΑ «Γεννηματάς», Αθήνα*

*[2]Πλαστικός Χειρουργός, Mediterraneo Hospital, Αθήνα*

*[3]Ειδικευόμενη ΩΡΛ, ΓΝΑ «Γεννηματάς», Αθήνα*

**Εισαγωγή:** Τα καρκινώματα της στυλίδας της ρινός αποτελούν μια ιδιαίτερη κατηγορία κακοήθων βλαβών, καθώς η χειρουργική εξαίρεση και η αισθητική και λειτουργική αποκατάσταση συχνά αποδεικνύονται πολύπλοκες. Έχουν περιγραφεί διάφορες τεχνικές αποκατάστασης, όπως σύνθετα μοσχεύματα, τοπικοί και ελεύθεροι κρημνοί. Εδώ περιγράφουμε την πλήρη αποκατάσταση της στυλίδας έπειτα από χειρουργική εξαίρεση πλακώδους καρκινώματος, με τη χρήση ρινοπαρειακών κρημνών και οστεοχόνδρινου μοσχεύματος από το διάφραγμα.

**Παρουσίαση περιστατικού:** Ασθενής 78 ετών παρουσιάστηκε στα επείγοντα ΩΡΛ ιατρεία με ελκωτική βλάβη της στυλίδος από εξαμήνου, που επεκτεινόταν στο μεμβρανώδες διάφραγμα. Το αποτέλεσμα της βιοψίας έδειξε πλακώδες καρκίνωμα, ενώ η αξονική τομογραφία τραχήλου και το PET scan ήταν αρνητικά για μεταστατική νόσο. Πραγματοποιήθηκε χειρουργική εξαίρεση της βλάβης και το τελικό παρασκεύασμα περιλάμβανε τη στυλίδα, το μεμβρανώδες και μέρος του χόνδρινου διαφράγματος σε υγιή όρια >1 εκ, το έσω πέταλο των κάτω πτερυγιαίων χόνδρων καθώς και δέρμα του φίλτρου στη βάση της στυλίδας. Το έλλειμμα που προέκυψε, αποκαταστάθηκε σε δεύτερο χρόνο με έγερση ρινοπαρειακών κρημνών και με λήψη οστεχόνδρινου μοσχεύματος από το οπίσθιο μέρος του διαφράγματος. Ο ασθενής έλαβε κατόπιν συμπληρωματική ακτινοθεραπεία. Το τελικό ογκολογικό, λειτουργικό και αισθητικό αποτέλεσμα ήταν άκρως ικανοποιητικό.

**Συμπεράσματα:** Η χρήση κρημνών ρινοπαρειακής αύλακας με οστεοχόνδρινο διαφραγματικό μόσχευμα για την αποκατάσταση ελλειμμάτων της στυλίδας που προκύπτουν από ογκολογικές επεμβάσεις είναι απλή και προσφέρει ικανοποιητικά αποτελέσματα. Στα πλεονεκτήματα περιλαμβάνονται ομαλή επούλωση της δότριας περιοχής, καλή λειτουργική αποκατάσταση ρωθώνων και άρτιο αισθητικό αποτέλεσμα με άτριχο δέρμα.

**ΕΑ05**

**ΣΧΕΤΙΖΕΤΑΙ Η ΕΝΔΟΡΡΙΝΙΚΗ ΛΕΙΤΟΥΡΓΙΑ ΤΟΥ ΤΡΙΔΥΜΟΥ ΝΕΥΡΟΥ ΜΕ ΤΟ ΑΙΣΘΗΜΑ ΡΙΝΙΚΗΣ ΑΠΟΦΡΑΞΗΣ, ΣΕ ΑΤΟΜΑ ΜΕ ΣΚΟΛΙΩΣΗ ΡΙΝΙΚΟΥ ΔΙΑΦΡΑΓΜΑΤΟΣ;**

**Κωνσταντίνος Γαρέφης**[1], Άγγελος Χατζηαβραμίδης[1], Βασίλειος Νικολαΐδης[1], Κωνσταντίνος Μάρκου[1], Ιορδάνης Κωνσταντινίδης[1]

*[1]Β' Πανεπιστημιακή ΩΡΛ Κλινική ΑΠΘ, Γενικό Νοσοκομείο Θεσσαλονίκης «Παπαγεωργίου», Θεσσαλονίκη, Ελλάδα*

**Εισαγωγή:** Το τρίδυμο νεύρο αποτελεί το αισθητικό νεύρο της μύτης, νευρώνοντας όλη τη ρινική κοιλότητα. Χάρη στην ενδορρινική λειτουργία του γίνονται αντιληπτά το αίσθημα του πόνου, θερμού, ψυχρού και ροής ρεύματος αέρα στη μύτη. Μεγάλο ποσοστό του πληθυσμού έχει σκολίωση ρινικού διαφράγματος, εκδηλώνοντας ή όχι συμπτώματα ρινικής απόφραξης.

**Σκοπός:** Σκοπός της μελέτης είναι εκτίμηση της ενδορρινικής λειτουργίας του τριδύμου νεύρου σε άτομα με σκολιωτικό ρινικό διάφραγμα, με ή χωρίς συμπτώματα ρινικής απόφραξης.

**Υλικό και Μέθοδος:** Δεκατέσσερις ασθενείς με σκολίωση ρινικού διαφράγματος και συμπτώματα ρινικής απόφραξης, που επρόκειτο να υποβληθούν σε χειρουργική διόρθωση του διαφράγματος εξετάστηκαν με τη χρήση του ερωτηματολογίου NOSE και του lateralization test. Ομάδα ελέγχου αποτέλεσαν 14 ασυμπτωματικά άτομα με σκολιωτικό διάφραγμα, παρόμοιου βαθμού-τύπου με των ασθενών, οι οποίοι εξετάστηκαν με τις ίδιες μεθόδους.

**Αποτελέσματα:** Οι ασθενείς είχαν στατιστικώς σημαντικά (p<0, 001) αυξημένο NOSE score (mean 70. 71) σε σύγκριση με τους ασυμπτωματικούς (mean 15. 35). Ενώ, από το lateralization test προκύπτει στατιστικώς σημαντικά (p<0, 001) μειωμένο score στους ασθενείς (mean 28. 57) σε σχέση με τους ασυμπτωματικούς (mean 36).

**Συμπεράσματα:** Οι ασθενείς με σκολίωση ρινικού διαφράγματος και συμπτώματα ρινικής απόφραξης, που προσέρχονται για χειρουργική αποκατάσταση, παρουσιάζουν κατά μέσο όρο μειωμένη ενδορρινική λειτουργία του τριδύμου νεύρου σε σχέση με ασυμπτωματικά άτομα με σκολιωτικό διάφραγμα. Το γεγονός αυτό, ενδεχομένως, να συμβάλει στο αίσθημα ρινικής απόφραξής. Συνεπώς, θα πρέπει να θεσπιστεί προεγχειρητικό κλινικό κριτήριο επιλογής ασθενών, βάση της ενδορρινικής λειτουργίας τριδύμου, με σκοπό να ανεβρεθούν ποιοι πραγματικά θα ωφεληθούν από χειρουργική ανακατασκευή του ρινικού διαφράγματος.

## ΕΑ06
## ΞΕΝΑ ΣΩΜΑΤΑ ΓΝΑΘΙΑΙΟΥ ΚΟΛΠΟΥ

**Σωτήριος Θεμελής**[1], Τιμολέων Τερζής[2]
[1]*Επιμελητής ΩΡΛ, Ρινολογικό Κέντρο Αθηνών, Ιατρικό Κέντρο Αθηνών*
[2]*Διευθυντής ΩΡΛ, Ρινολογικό Κέντρο Αθηνών, Ιατρικό Κέντρο Αθηνών*

**Παρουσίαση περιστατικών:** Παρουσιάζουμε 2 ενδιαφέροντα περιστατικά με ξένα σώματα στον γναθιαίο κόλπο. Το πρώτο αφορά γυναίκα 37 ετών η οποία είχε υποβληθεί σε νευροχειρουργική επέμβαση στο εξωτερικό προ 10 ετών για βιοψία μάζας από την περιοχή του υποκροτάφιου βόθρου, με Caldwell-Luc προσπέλαση. Κατά την αποκατάσταση χρησιμοποιήθηκαν νευροχειρουργικά υλικά τα οποία προκάλεσαν έντονη χρόνια υποτροπιάζουσα ιγμορίτιδα και στοματοκολπικό συρίγγιο. Επιλέχθηκε συνδυαστική προσπέλαση για αφαίρεση των υλικών και σύγκλειση του συριγγίου. Το δεύτερο περιστατικό αφορά γυναίκα 60 ετών η οποία μετά από τοποθέτηση οδοντικού εμφυτεύματος εμφάνισε επεισόδια υποτροπιάζουσας ιγμορίτιδας και κατά τον απεικονιστικό έλεγχο ανευρέθηκε ξένο σώμα στον γναθιαίο κόλπο. Χειρουργήθηκε με ενδοσκοπική προσπέλαση και αφαιρέθηκε η βίδα του εμφυτεύματος από τον μέσο ρινικό πόρο.

**Συζήτηση:** Τα ξένα σώματα που συχνότερα ανευρίσκονται στον γναθιαίο κόλπο είναι οδοντικές ρίζες, οδοντιατρικά υλικά, μέρη εργαλείων, οδοντιατρικά εμφυτεύματα και βελόνες. Στις περισσότερες περιπτώσεις, η είσοδος του ξένου σώματος γίνεται διαστοματικά και πολύ συχνά δημιουργείται συρίγγιο ανάμεσα στην στοματική κοιλότητα και το ιγμόρειο. Οι ασθενείς ενδέχεται να είναι ασυμπτωματικοί και τα ξένα σώματα να διαπιστωθούν τυχαία σε απεικονιστική εξέταση της περιοχής. Ωστόσο, πολλές φορές παρουσιάζουν χρόνια ρινοκολπίτιδα με την συμμετοχή ακόμα και περισσότερων παραρρίνιων κόλπων πέραν του ιγμορείου. Τα συχνότερα συμπτώματα των ασθενών αυτών είναι η κεφαλαλγία και η δυσοσμία. Τα μικρότερα σε μέγεθος ξένα σώματα, είναι πιθανό να αποβληθούν μόνα τους με την βλεννοκροσσωτή λειτουργία από το φυσιολογικό στόμιο του ιγμορείου, όμως στα περισσότερα περιστατικά απαιτείται χειρουργική αφαίρεση. Η προσπέλαση που επιλέγεται είναι εξατομικευμένη για κάθε ασθενή και μπορεί να είναι ενδοσκοπική, ανοιχτή ή συνδυασμός τους.

**ΕΑ07**

**ΥΠΕΡΚΟΓΧΙΕΣ ΚΥΨΕΛΕΣ**

**Σωτήριος Θεμελής**[1], Τιμολέων Τερζής[2]

[1]*Επιμελητής ΩΡΛ, Ρινολογικό Κέντρο Αθηνών, Ιατρικό Κέντρο Αθηνών*

[2]*Διευθυντής ΩΡΛ, Ρινολογικό Κέντρο Αθηνών, Ιατρικό Κέντρο Αθηνών*

**Παρουσίαση περιστατικού:** Ασθενής 49 ετών παραπέμφθηκε στο κέντρο μας με κύριο σύμπτωμα μετωπιαία κεφαλαλγία αριστερά, σε έδαφος χρόνιας ρινοκολπίτιδας με ρινικούς πολύποδες. Κατά την κλινική εξέταση και την μελέτη της αξονικής τομογραφίας, αναδείχθηκαν διάχυτες βλάβες στις παραρρίνιες κοιλότητες, με ειδικό ανατομικό εύρημα μια μεγάλη υπερκόγχια κυψέλη που προκαλούσε απόφραξη του αριστερού μετωπιαίου κόλπου. Στην ενδοσκοπική χειρουργική επέμβαση που ακολούθησε, έγινε χειρουργική διάνοιξη του αριστερού μετωπιαίου κολπώματος κατά Draf IIa, με πλήρη αφαίρεση του έσω τοιχώματος της υπερκόγχιας κυψέλης και ευρεία ενοποίησή της με το μετωπιαίο κόλπωμα.

**Συζήτηση**: Οι υπερκόγχιες κυψέλες είναι μια ανατομική παραλλαγή με σπουδαία κλινική σημασία. Είναι ηθμοειδείς κυψέλες άνωθεν της ηθμοειδούς οστεοκύστης, με επέκταση προς τα έξω, πάνω από τον οφθαλμικό κόγχο. Προκαλούν στένωση του μετωπιαίου κολπώματος, η οποία σε συνθήκες τοπικής φλεγμονής, μπορεί να οδηγήσει σε σημαντική παρεμπόδιση της αποχέτευσης του μετωπιαίου κόλπου. Συχνά αποτελούν εστία τοπικής επιμένουσας φλεγμονής. Πλέον των ανωτέρω, η προεγχειρητική αναγνώρισή τους κατά την μελέτη της αξονικής τομογραφίας είναι πολύ σημαντική, διότι η τοπική πνευμάτωση της υπεροστεοκυστικής περιοχής συνήθως απωθεί την πρόσθια ηθμοειδή αρτηρία μακριά από τη βάση του κρανίου, αυξάνοντας τον κίνδυνο τραυματισμού της κατά τους χειρουργικούς χειρισμούς. Επίσης, αν δεν έχει αναγνωριστεί προεγχειρητικά, μια μεγάλη υπερκόγχια κυψέλη είναι δυνατόν να παραπλανήσει τον χειρουργό, ο οποίος μετά την διάνοιξή της μπορεί να θεωρήσει εσφαλμένα ότι έχει διανοίξει τον μετωπιαίο κόλπο. Ένα ακόμα ενδιαφέρον στοιχείο είναι ότι η παρουσία υπερκόγχιας κυψέλης συχνά συνδυάζεται με αυξημένη πνευμάτωση του σφηνοειδούς κόλπου και πιθανή έκθεση του οπτικού νεύρου. Για όλους τους παραπάνω λόγους, οι υπερκόγχιες κυψέλες διανοίγονται και αφαιρούνται με προσοχή κατά την ενδοσκοπική χειρουργική ρινός και παραρρινίων.

## ΕΑ08
## ΘΗΛΩΔΕΣ ΑΔΕΝΟΚΑΡΚΙΝΩΜΑ ΤΟΥ ΡΙΝΟΦΑΡΥΓΓΑ - ΕΝΑ ΕΞΑΙΡΕΤΙΚΑ ΣΠΑΝΙΟ ΝΕΟΠΛΑΣΜΑ ΣΕ 26ΧΡΟΝΗ ΑΣΘΕΝΗ

**Παρασκευή Καραμήτσου**[1], Αλέξανδρος Πουτογλίδης[1], Τζέιμς Φίλιππος Σκλήρης[2], Παρουσίαση περιστατικού: Ιωάννης Ματζαράκης[2], Αντώνιος Σκαλιάς[1], Ευρώπη Φοροζίδου[1], Χρυσούλα Βαρδαξή[1], Σπυρίδων Γουγούσης[1]

[1]*ΩΡΛ Κλινική, ΓΝΘ «Γ. Παπανικολάου», Θεσσαλονίκη*

[2]*Παθολογοανατομικό Εργαστήριο, ΓΝΘ «Γ. Παπανικολάου», Θεσσαλονίκη*

**Εισαγωγή:** Το θηλώδες αδενοκαρκίνωμα του ρινοφάρυγγα αποτελεί πρωτοπαθή κακοήθη όγκο και αντιπροσωπεύει λιγότερο από το 1% των κακοηθών νεοπλασμάτων του ρινοφάρυγγα. Εμφανίζεται με την ίδια συχνότητα στα δύο φύλα και παρουσιάζει ευρεία ηλικιακή κατανομή. Έχει συνήθως τη μορφή μίας μαλακής, βραδέως αυξανόμενης σε μέγεθος μάζας με θηλώδη ή πολυποειδή εμφάνιση. Η ρινική συμφόρηση αποτελεί το συνηθέστερα αναφερόμενο σύμπτωμα. Περιορισμένες περιπτώσεις θηλώδους αδενοκαρκινώματος του ρινοφάρυγγα ανευρίσκονται στην βιβλιογραφία, καθώς το νεόπλασμα είναι εξαιρετικά σπάνιο.

**Παρουσίαση περιστατικού:** Θήλυ 26 χρονών προσήλθε στην ΩΡΛ κλινική με αναφερόμενη ρινική συμφόρηση από διμήνου. Η άκαμπτη ενδοσκόπηση ρινός ανέδειξε την παρουσία εξωφυτικής μάζας επί του οπίσθιου τριτημορίου του ρινικού διαφράγματος. Η μάζα καταλάμβανε τμήμα της αριστερής ρινικής θαλάμης και πρόβαλε στον ρινοφάρυγγα. Η αξονική τομογραφία σπλαχνικού κρανίου ανέδειξε μια πολυποειδή μάζα εξ ορμώμενη από τον βλεννογόνο του ρινικού διαφράγματος. Η μάζα αφαιρέθηκε ενδοσκοπικά και η ιστολογική εξέταση που ακολούθησε ανέδειξε την παρουσία ενός χαμηλού βαθμού κακοήθειας θηλώδους αδενοκαρκινώματος του ρινοφάρυγγα. Το ογκολογικό συμβούλιο του νοσοκομείου πρότεινε την πραγματοποίηση ευρύτερης εκτομής βάσει της εντόπισης και των χαρακτηριστικών του όγκου. Έξι μήνες μετά το χειρουργείο η ασθενής παραμένει ελεύθερη νόσου.

**Συμπεράσματα:** Η χειρουργική εξαίρεση του όγκου αποτελεί την καταλληλότερη θεραπευτική μέθοδο. Υπάρχουν εξαιρετικά περιορισμένες αναφορές για τον ρόλο της ακτινοθεραπείας. Η παρουσία μιας μάζας με θηλώδη ή πολυποειδή εμφάνιση στην ρινική θαλάμη μπορεί εύκολα να υποεκτιμηθεί. Υψηλή κλινική υποψία απαιτείται για την διάγνωση του θηλώδους αδενοκαρκινώματος του ρινοφάρυγγα, καθώς προσομοιάζει με άλλες κλινικές οντότητες. Η σπανιότητα του όγκου καθιστά ιδιαίτερα σημαντικό τον ρόλο της μετεγχειρητικής παρακολούθησης (follow-up).

## ΕΑ09
## Η ΕΠΙΔΡΑΣΗ ΤΩΝ ΑΤΜΟΣΦΑΙΡΙΚΩΝ ΣΥΝΘΗΚΩΝ ΣΤΗΝ ΕΜΦΑΝΙΣΗ ΡΙΝΟΡΡΑΓΙΩΝ

**Αλκμήνη Γατσουνιά**[1], Μιχαήλ Αθανασόπουλος[1], Γεράσιμος Δανιηλίδης[1], Γεώργιος Σχινάς[2], Σπυρίδων Λυγερός[3]

*[1]Ειδικευόμενοι Ιατροί ΩΡΛ, Πανεπιστημιακή ΩΡΛ Κλινική, Πανεπιστημιακό Νοσοκομείο Πατρών, Πάτρα*

*[2]Επιστημονικός Συνεργάτης, Παθολογική Κλινική, Πανεπιστημιακό Νοσοκομείο Πατρών, Πάτρα*

*[3]Επίκουρος Καθηγητής ΩΡΛ, Πανεπιστήμιο Πατρών, Πάτρα*

**Εισαγωγή:** Οι ρινορραγίες αποτελούν ένα από τα πιο συχνά επείγοντα ΩΡΛ περιστατικά. Έχει παρατηρηθεί μια εποχιακή διακύμανση στην εμφάνιση των ρινορραγιών, με μελέτες να εξετάζουν τη συχνότητά τους σε σχέση με τις καιρικές συνθήκες της ατμόσφαιρας.

**Σκοπός:** Στόχος μας ήταν να ερευνηθεί αν η κατανομή και η συχνότητα των επεισοδίων ρινορραγίας επηρεάζεται από την εποχή και τις καιρικές συνθήκες στην πόλη της Πάτρας.

**Υλικό και Μέθοδος:** Γι αυτό πραγματοποιήθηκε μια αναδρομική μελέτη με βάση δεδομένα από το αρχείο επειγόντων περιστατικών του Πανεπιστημιακού Νοσοκομείου Πατρών από τη 1η Ιανουαρίου 2020 έως τις 31 Δεκεμβρίου 2021. Για την ίδια περίοδο συλλέχθηκαν δεδομένα για τις ατμοσφαιρικές συνθήκες από το μετεωρολογικό σταθμό του τμήματος Φυσικής του Πανεπιστημίου Πατρών. Για τη στατιστική ανάλυση χρησιμοποιήθηκαν μοντέλα γραμμικής παλινδρόμησης και συσχετισμοί.

**Αποτελέσματα:** Καταγράψαμε αρνητική συσχέτιση ανάμεσα στον αριθμό των επιστάξεων και τη μέση Σχετική Υγρασία τόσο σε ημερήσια (0, 034) όσο και σε εβδομαδιαία (0, 008) βάση. Επιπλέον, η μέση Σχετική Υγρασία αποτελεί στατιστικά σημαντικό δείκτη για τον αριθμό των ρινορραγιών που προσέρχονται ημερησίως (p=0, 019) και εβδομαδιαίως (p=0, 025). Επίσης φάνηκε ότι στις ημέρες με μεγαλύτερη συχνότητα καταγεγραμμένων επεισοδίων επίσταξης (3 ή περισσότερα) η μέση βροχόπτωση είναι σημαντικά χαμηλότερη σε σχέση με τις ημέρες με μικρότερη συχνότητα (έως 2 επεισόδια)(mean Precipitation: 0, 04 έναντι 0, 11, p=0, 03).

**Συμπεράσματα:** Οι ατμοσφαιρικές συνθήκες φαίνεται πως επηρεάζουν την εμφάνιση ρινορραγιών με μεγαλύτερη συχνότητα επεισοδίων τις μέρες με χαμηλή μέση ατμοσφαιρική υγρασία.

## ΕΑ10
## Η ΧΡΗΣΗ ΤΟΥ ΠΑΡΑΜΕΣΟΥ ΜΕΤΩΠΙΑΙΟΥ ΚΡΗΜΝΟΥ ΣΤΗΝ ΡΙΝΟΧΕΙΡΟΥΡΓΙΚΗ - ΑΝΑΦΟΡΑ ΠΕΡΙΣΤΑΤΙΚΟΥ

Βασίλειος Μανιατάκος[1], **Σταυρούλα Μουρατίδου[2]**, Θεοδώρα Χρονοπούλου[2], Κώστας Στιβακτάκης[1]

*[1]Επιμελητής Β' ΩΡΛ Κλινικής Παναρκαδικού Νοσοκομείου Τρίπολης*

*[2]Ειδικευόμενη Ιατρός ΩΡΛ Κλινικής Παναρκαδικού Νοσοκομείου Τρίπολης*

**Εισαγωγή:** Η ανακατασκευή των δερματικών ελλειμμάτων ρινός οφείλει να εξασφαλίζει την ομαλή ρινική λειτουργία αλλά και την αισθητική συμμετρία του προσώπου. Η επιλογή του κατάλληλου κρημνού προϋποθέτει την λεπτομερή μελέτη των χαρακτηριστικών δερματικού ελλείμματος. Ο παράμεσος μετωπιαίος κρημνός αποτελεί έναν από τους σημαντικότερους τοπικούς δερματικούς κρημνούς κατά την ανακατασκευή της ρινικής πυραμίδας.

**Παρουσίαση περιστατικού:** Παρουσιάζουμε περιστατικό που αντιμετωπίσαμε στην κλινική μας. Ασθενής άρρεν 80 ετών εμφάνιζε βασικοκυτταρικό καρκίνωμα δέρματος μεγέθους 2x3 εκ. στην πλάγια επιφάνεια της ρινός με διήθηση του υποκείμενου κάτω πλαγίου ρινικού χονδρού καθώς και του βλεννογόνου. Μετά την εξαίρεση της βλάβης σε υγιή χειρουργικά όρια, κληθήκαμε να προβούμε σε ανακατασκευή του πλαγίου τοιχώματος και πλαστική αποκατάσταση του δερματικού ελλείμματος. Στην προσπάθειά μας αυτή έγινε λήψη χόνδρινου μοσχεύματος εκ του πτερυγίου του ωτός και εφαρμογή του Παράμεσου Μετωπιαίου κρημνού σε δύο στάδια. Παρουσιάζονται οι λεπτομέρειες της τεχνικής. Έναν χρόνο μετεγχειρητικά παρατηρείται πλήρης λειτουργική και αισθητική αποκατάσταση του προβλήματος του ασθενούς.

**Συμπέρασμα:** Ο Παράμεσος Μετωπιαίος κρημνός είναι ο πρώτος τοπικός δερματικός κρημνός που περιγράφεται ιστορικά. Εξακολουθεί ωστόσο να αποτελεί ακρογωνιαίο λίθο στην ανακατασκευή μικρών αλλά και μέσου μεγέθους ελλειμμάτων στην ανατομική περιοχή της ρινός.

**ΕΑ11**
**ΜΕΣΟΘΕΡΑΠΕΙΑ**
**Εύη Καλλιμαγείρου**
*ΩΡΛ –Χειρουργός κεφαλής και τραχήλου*

Το δέρμα είναι το μεγαλύτερο όργανο του ανθρώπινου σώματος. Είναι αισθητήριο όργανο γιατί μας επιτρέπει να αισθανόμαστε ερεθίσματα από το περιβάλλον, όπως θερμοκρασία, πόνο, πίεση κτλ. Αποτελεί επίσης ένα σημαντικό φραγμό αποτρέποντας την απώλεια υγρών και θερμότητας από τον οργανισμό, αλλά και συμμετέχει ενεργά στην άμυνα του ανοσοποιητικού συστήματος. Μας δίνει πληροφορίες για την ηλικία του ατόμου, τη διατροφή, την ψυχολογική του κατάσταση και τις συνήθειές του. Για αυτό το λόγο όλοι οι άνθρωποι οποιασδήποτε ηλικίας δίνουν μεγάλη σημασία στη φροντίδα του δέρματος από τα πρώτα χρόνια ζωής τους.
Η γήρανση είναι μια προοδευτική διαδικασία, που αφορά τόσο τους επιπολής ιστούς, όσο και τους εν τω βάθει και διακρίνεται σε ενδογενή και εξωγενή. Γραμμές και ρυτίδες στο πρόσωπο καθώς και χαλάρωση του δέρματος θεωρούνται σημεία γήρανσης και ασθένειας.
Η μονοθεραπεία με την επιλογή ενός μόνο υλικού για την αντιμετώπιση της γήρανσης σπάνια δίνει ικανοποιητικά αποτελέσματα!
Υπάρχουν επεμβατικές και μη επεμβατικές θεραπείες αισθητικής ιατρικής προσώπου.
Η μεσοθεραπεία είναι μια ελάχιστα επεμβατική, μη χειρουργική μέθοδος, όπου διεγείρεται ο μηχανισμός νεοκολλαγένεση και εφαρμόζεται σε πρόσωπο, μάτια, λαιμό, ντεκολτέ, χέρια, σώμα και τριχωτό κεφαλής.
Υπάρχουν αρκετές τεχνικές έγχυσης υλικών μεσοθεραπείας. αλλά μόνο δύο είδη μεσοθεραπείας. Η αυτόλογη και η ετερόλογη μεσοθεραπεία.
Για να γίνει η μεσοθεραπεία χρειάζονται αναλώσιμα υλικά, σωστή τεχνική και εκπαίδευση του ιατρού στις τεχνικές αυτές, όπως και στην γνώση των ενδείξεων, αντενδείξεων και παρενεργειών, όπως και των σωστών οδηγιών μετά τη θεραπεία.

## ΕΑ12

## ΒΑΣΙΚΟΚΥΤΤΑΡΙΚΟ ΚΑΡΚΙΝΩΜΑ ΚΕΦΑΛΗΣ ΚΑΙ ΤΡΑΧΗΛΟΥ: ΜΙΑ ΠΡΟΚΛΗΤΙΚΗ ΟΝΤΟΤΗΤΑ ΓΙΑ ΤΟΝ ΩΤΟΡΙΝΟΛΑΡΥΓΓΟΛΟΓΟ

**Αικατερίνη Λιανού**[1], Αθηνά Ζαράχη[2], Ιωάννης Καστανιουδάκης[2], Κωνσταντίνα Μπάρκα[2], Γεώργιος Ψυχογιός[2]

[1]*Ωτορινολαρυγγολογική Κλινική, Γενικό Νοσοκομείο Φιλιατών, Φιλιάτες, Ελλάδα*

[2]*Σχολή Επιστημών Υγείας, Ιατρικό Τμήμα, Ωτορινολαρυγγολογική Κλινική ΠΓΝΙ, Πανεπιστήμιο Ιωαννίνων, Ιωάννινα, Ελλάδα*

**Εισαγωγή:** Οι Ωτορινολαρυγγολόγοι συχνά αντιμετωπίζουν στην καθημερινότητά τους ασθενείς με καρκίνο του δέρματος. Το δερματικό βασικοκυτταρικό καρκίνωμα (cBCC) είναι η πιο κοινή κακοήθεια που διαγιγνώσκεται στον ανθρώπινο πληθυσμό, αντιπροσωπεύοντας το 70-80% όλων των κακοηθειών του δέρματος σε άτομα με ανοιχτόχρωμο δέρμα και έχει αυξανόμενη συχνότητα. Το cBCC εντοπίζεται κυρίως στην κεφαλή και τον τράχηλο σε ποσοστό 80% και η χειρουργική αφαίρεση παραμένει η κύρια μέθοδος θεραπείας, ιδιαίτερα όταν διαγνωστεί έγκαιρα. Σπάνια δίνει μεταστάσεις και έχει χαμηλό ποσοστό θνησιμότητας, ενώ η νοσηρότητά του επηρεάζεται από την τοπική διήθηση ιδιαίτερα στο πρόσωπο, όπου η λειτουργικότητα και η αισθητική είναι κύρια ζητήματα.

**Παρουσίαση περιστατικού:** Άνδρας 56 ετών με εκτεταμένη βλάβη στη δεξιά ζυγωματική περιοχή από διετίας, προσήλθε στα εξωτερικά ιατρεία της Ωτορινολαρυγγολογικής κλινικής του νοσοκομείου μας. Ιστορικό χρόνιας νεφρικής ανεπάρκειας υπό αιμοκάθαρση, αντιυπερτασική και αντιπηκτική αγωγή. Απουσία τραχηλικών λεμφαδένων. Πραγματοποιήσαμε χειρουργική εκτομή της βλάβης, με τοπική αναισθησία και στη συνέχεια χρησιμοποιήσαμε επιφανειακό κρημνό δεξιάς τραχηλικής χώρας για την αποκατάστασή της. Το τελικό μετεγχειρητικό αποτέλεσμα ήταν ικανοποιητικό. Η ιστολογική εξέταση αποκάλυψε βασικοκυτταρικό καρκίνωμα.

**Συμπεράσματα:** Το cBCC είναι, και θα συνεχίσει να είναι, ένα σημαντικό πρόβλημα δημόσιας υγείας λόγω της αυξανόμενης συχνότητάς του, προκαλώντας αυξημένη οικονομική επιβάρυνση στα συστήματα υγειονομικής περίθαλψης. Τα cBCC εντοπίζονται κυρίως στην κεφαλή και τον τράχηλο, καθιστώντας αυτές τις βλάβες πολύ σημαντικές για τους Ωτορινολαρυγγολόγους που πρέπει να είναι γνώστες και αφοσιωμένοι στη διαχείρισή του, καθώς ο βασικός άξονας της θεραπείας εξακολουθεί να είναι η χειρουργική επέμβαση.

## ΕΑ13
## ΑΔΕΝΟΕΙΔΕΣ ΚΥΣΤΙΚΟ ΚΑΡΚΙΝΩΜΑ ΤΟΥ ΠΤΕΡΥΓΟΫΠΕΡΩΙΟΥ ΒΟΘΡΟΥ: ΠΑΡΟΥΣΙΑΣΗ ΠΕΡΙΣΤΑΤΙΚΟΥ

**Μαρία Μουμτζίδου**[1], Κατερίνα Μαρίνη[1], Κωνσταντίνος Γαρέφης[2], Τζέιμς-Φίλιππος Σκλήρης[3], Ελισάβετ Σκυτοτομίδου[1], Ηλίας Μιχαλάκης[4], Νεκτάριος Αργυρίου[5], Βασιλική Φλώρου[4]

*[1]Ειδικευόμενοι ΩΡΛ κλινικής Γενικού Νοσοκομείου Θεσσαλονίκης «Γ. Γεννηματάς - Άγ. Δημήτριος»,*

*[2]Ειδικευόμενος ΩΡΛ κλινικής Γενικού Νοσοκομείου Θεσσαλονίκης «Παπαγεωργίου»,*

*[3] Ειδεικευόμενος Παθολογοανατομικού Εργαστηρίου Γενικού Νοσοκομείου Θεσσαλονίκης «Γ. Παπανικολάου»,*

*[4]Επιμελητές Β' ΩΡΛ κλινικής Γενικού Νοσοκομείου Θεσσαλονίκης «Γ. Γεννηματάς - Άγ. Δημήτριος»*

*[5]Επιμελητής Α' ΩΡΛ κλινικής Γενικού Νοσοκομείου Θεσσαλονίκης «Γ. Γεννηματάς - Άγ. Δημήτριος»*

**Εισαγωγή:** Το αδενοειδές κυστικό καρκίνωμα (ΑΚΚ) είναι ένα σπάνιο κακόηθες νεόπλασμα που εξορμάται κυρίως από τους μείζονες και ελάσσονες σιαλογόνους αδένες και αποτελεί το 1% των κακοηθειών της κεφαλής και του τραχήλου. Χαρακτηρίζεται από αργή ανάπτυξη, περινευρική διήθηση και απομακρυσμένες μεταστάσεις. Συναντάται σπανιότατα στον πτερυγοϋπερώιο βόθρο. Σας παρουσιάζουμε το 5ο περιστατικό στην αγγλόφωνη βιβλιογραφία με ΑΚΚ πτερυγοϋπερώιου βόθρου.

**Παρουσίαση περιστατικού:** Ασθενής άρρεν 77 ετών προσήλθε με αναφερόμενες αιμωδίες αριστερού ημίσεως προσώπου από διετίας και από εξαμήνου ήπιο τρισμό. Κατά την κλινική εξέταση διαπιστώθηκε ελάττωση αισθητικότητας στην κατανομή του τρίτου κλάδου του τριδύμου νεύρου αριστερά, δυσλειτουργία του γλωσσικού νεύρου και μέτρια ασυμμετρία των πρόσθιων παρίσθμιων. Η ενδοσκόπηση κατέδειξε εκσεσημασμένη σκολίωση του ρινικού διαφράγματος αριστερά, ενώ ο βλενογόννος του ρινοφάρυγγα ήταν φυσιολογικός. Η Αξονική και Μαγνητική Τομογραφία αποκάλυψαν παθολογικό ιστό στην περιοχή του αριστερού πτερυγοϋπερώιου βόθρου. Ελήφθησαν βιοψίες και ετέθη η διάγνωση του ΑΚΚ. Αντιμετωπίστηκε με συνδυασμό ακτινοθεραπείας και χημειοθεραπείας, διότι θεωρήθηκε αδύνατη η πλήρης εξαίρεση του όγκου. Σε επανελέγχους 3 και 6 μήνες, τα συμπτώματά του παρουσιάζουν βελτίωση.

**Συμπεράσματα:** Τα ΑΚΚ είναι βραδέως αναπτυσσόμενοι όγκοι με αμβληχρή συμπτωματολογία έως ότου λάβουν μεγάλες διαστάσεις.
Εμφανίζουν περινευρική διήθηση, με φτωχή πρόγνωση, ενώ τείνουν να υποτροπιάζουν τοπικά και δίδουν απομακρυσμένες μεταστάσεις.
Η πολύπλοκη ανατομία του πτερυγοϋπερώιου βόθρου και η γειτνίαση με σημαντικές δομές, καθιστούν συχνά αδύνατη την πλήρη εξαίρεση του όγκου.
Λόγω της μακράς κλινικής πορείας τους και της ποικίλης ανατομικής εντόπισής τους, απαιτείται επαγρύπνηση για την έγκαιρη διάγνωση και αντιμετώπιση, ενώ εξαιρετικά σημαντικός είναι ο τακτικός επανέλεγχος.

## ΕΑ14

## ΟΞΕΙΑ ΝΕΚΡΩΤΙΚΗ ΒΑΚΤΗΡΙΑΚΗ ΡΙΝΟΚΟΛΠΙΤΙΔΑ ΣΕ ΑΝΟΣΟΚΑΤΕΣΤΑΛΜΕΝΟ ΑΣΘΕΝΗ. ΠΑΡΟΥΣΙΑΣΗ ΠΕΡΙΣΤΑΤΙΚΟΥ

**Ευρώπη Φοροζίδου**[1], Νικόλαος Τσέτσος[2], Σπυρίδων Γουγούσης[3], Παρασκευή Καραμήτσου[1], Αντώνιος Σκαλιάς[1], Αλέξανδρος Πουτογλίδης[2]

*[1]Ειδικευόμενος/η, ΩΡΛ Κλινική, ΓΝΘ «Γ. Παπανικολάου», Θεσσαλονίκη*

*[2]Επιμελητής Β΄, ΩΡΛ Κλινική, ΓΝΘ «Γ. Παπανικολάου», Θεσσαλονίκη*

*[3]Διευθυντής, ΩΡΛ Κλινική, ΓΝΘ «Γ. Παπανικολάου», Θεσσαλονίκη*

**Εισαγωγή:** Η παρουσία νεκρωτικών βλαβών στο ρινικό βλεννογόνο μιμείται ένα ευρύ φάσμα παθολογικών καταστάσεων. Νεοπλασματικές ή μη βλάβες, συμπεριλαμβανομένου βακτηριακής ή μυκητιασικής λοίμωξης, υποκείμενη αυτοάνοση νόσος και ιατρογενής κάκωση αποτελούν κάποια από τα αίτια. Η συνύπαρξη παραγόντων που προκαλούν ανοσοκαταστολή αυξάνει το ποσοστό θνησιμότητας απαιτώντας έγκαιρη διάγνωση και αντιμετώπιση.

**Παρουσίαση περιστατικού:** Αρρέν 63 ετών προήλθε στα ΤΕΠ της ΩΡΛ Κλινικής με ρινική συμφόρηση, έντονη προσωποπαλγία από 10 ημέρου και συνοδό περικογχικό οίδημα δεξιά σταδιακά επιδεινούμενο. Το ατομικό ιστορικό του ασθενούς περιελαμβάνε σακχαρώδη διαβήτη, μυελοδυσπλαστικό σύνδρομο, ενώ το τελευταιο τρίμηνο ο ασθενής βρισκόταν υπό αγωγή με μεθυλπρεδνιζολόνη λόγω υποτροπιάζουσας πολυχονδρίτιδας. Ο εργαστηριακός έλεγχος ανέδειξε λευκοκυττάρωση με ουδετεροφιλία και αυξημένους δείκτες φλεγμονής. Μετά από άκαμπτη ενδοσκόπηση αναγνωρίστηκε η παρουσία νεκρωτικών εστιών και εφελκίδων στο ρινικό βλεννογόνο αμφοτερόπλευρα. Ο απεικονιστικός έλεγχος δεν ανέδειξε οστική νέκρωση ή περαιτέρω επέκταση. Η διερεύνηση ολοκληρώθηκε με την ενδοσκοπική λήψη ιστοτεμαχίων από τις αντίστοιχες περιοχές. Η κλινική εικόνα σε συνδυασμό με το ανοσολογικό προφίλ του ασθενούς έγειρε την υποψία υπέρ διηθητικής μυκητιασικής λοίμωξης με αποτέλεσμα την εμπειρική έναρξη αντιμυκιασικής αγωγής. Η ιστολογική εξέταση και καλλιέργεια επιβεβαίωσε την παρουσία Klebsiella pneumonia και Pseudomonas aeruginosa με αποτέλεσμα την έναρξη στοχευμένης αντιβιοτικής αγωγής. Πλήρης υποχώρηση των νεκρωτικών βλαβών παρατηρήθηκε 6 εβδομάδες μετα τη θεραπεία.

**Συμπεράσματα:** Η οξεία διηθητική μυκητιασική λοίμωξη πρέπει πάντα να διαφοροδιαγνώσκεται σε ανοσοκατεσταλμένο ασθενή οποίος εμφανίζει νεκρωτικές βλάβες στο ρινικό βλεννογόνο. Η άμεση ιστολογική τεκμηρίωση είναι απαραίτητη, διότι η εμπειρική έναρξη αμφοτερικίνης Β, μπορεί να προκαλέσει σοβαρές ανεπιθύμητες ενέργειες.

## ΕΑ15
## ΜΟΡΦΟΛΟΓΙΚΕΣ ΔΙΑΤΑΡΑΧΕΣ ΚΑΤΩ ΠΤΕΡΥΓΙΑΙΩΝ ΧΟΝΔΡΩΝ. ΑΠΟΚΑΤΑΣΤΑΣΗ. ΠΑΡΟΥΣΙΑΣΗ ΠΕΡΙΣΤΑΤΙΚΟΥ

**Ελισάβετ Σκυτοτομίδου**[1], Κατερίνα Μαρίνη[1], Μαρία Μουμτζίδου[1], Κορίνα Χατζιαναστασιάδου[1], Ηλίας Μιχαλάκης[2], Νεκτάριος Αργυρίου[3], Βασιλική Φλώρου[2]

*[1]Ειδικευόμενοι ΩΡΛ Κλινικής Γενικού Νοσοκομείου Θεσσαλονίκης «Γ. Γεννηματάς - Άγ. Δημήτριος»,*

*[2]Επιμελητές Β' ΩΡΛ Κλινικής Γενικού Νοσοκομείου Θεσσαλονίκης «Γ. Γεννηματάς - Άγ. Δημήτριος»*

*[3]Επιμελητής Α' ΩΡΛ Κλινικής Γενικού Νοσοκομείου Θεσσαλονίκης «Γ. Γεννηματάς - Άγ. Δημήτριος»*

**Εισαγωγή:** Οι κάτω πτερυγιαίοι χόνδροι ανήκουν σε έναν από τους τρεις μηχανισμούς στήριξης της μύτης και στηρίζουν την κορυφή της μύτης ως τρίποδο. Η χειρουργική της κορυφής της ρινός εξαρτάται από το πρόβλημα. Στην πλειοψηφία οι χόνδροι είναι πομπώδεις και χρειάζεται λέπτυνση της κορυφής όπου αφαιρείται ένα τμήμα του κεφαλικού άκρου των πτερυγιαίων χόνδρων, διατηρώντας πλήρη λωρίδα χόνδρου 3-5mm ακέραια( complete strip techniques). Ωστόσο οι μορφολογικές διαταραχές ποικίλουν και αντιμετωπίζονται εξατομικευμένα.
Ιδανικά οι χόνδροι της κορυφής τροποποιούνται με:

- Μερική εκτομή (cephalic trimming)
- Διατομή και επανατοποθέτηση
- Μετάθεση (excision and reposition)
- Μετασχηματισμό με χρήση ραμμάτων ( suture modification)

**Παρουσίαση περιστατικού:** Ασθενής άρρεν 41 ετών προσήλθε λόγω ασύμμετρης κορυφής της μύτης, μικρό ύβο και δυσχέρεια ρινικής αναπνοής. Υπεβλήθη σε ενδοσκόπηση ρινός και ρινομανομετρία. Προεγχειρητικά έγινε τεκμηρίωση με φωτογραφίες και συμπληρώθηκαν ερωτηματολόγια ικανοποίησης : SNOT-22 και Rhino Scale. Η αποκατάσταση της κορυφής έγινε με Delivery technique. Αφού ενημερώθηκε πλήρως για τους κινδύνους και την πιθανή αποτυχία υπεβλήθη σε κλειστή ρινοπλαστική και διαφραγματοπλαστική.

**Συμπεράσματα:** Η αποκατάσταση της κορυφής θεωρείται ένα απο τα δυσκολότερα κομμάτια της ρινοπλαστικής.
Η κορυφή είναι το τμήμα εκείνο της μύτης το οποίο θα καθορίσει την χειρουργική στρατηγική μας και θα μας δείξει ποια οδό προσπέλασης και ποια τεχνική θα πρέπει να εφαρμόσουμε για να επιτύχουμε το καλύτερο δυνατό λειτουργικό και αισθητικό αποτέλεσμα.
Ο κανόνας θέλει τις διαταραχές του πτερυγιαίου χόνδρου άθικτο. Ωστόσο η τεχνική της διατομής και αντιστροφής του κυρτού μέρους του χόνδρου με επανασυρραφή του έχει εφαρμοστεί με επιτυχία, όταν υπάρχει ένδειξη.

## ΕΑ16

## ΣΥΣΧΕΤΙΣΗ EMPTY NOSE SYNDROME ΚΑΙ ΜΕΡΙΚΗΣ ΕΚΤΟΜΗΣ ΤΗΣ ΜΕΣΗΣ ΡΙΝΙΚΗΣ ΚΟΓΧΗΣ ΚΑΤΑ ΤΗ ΔΙΑΡΚΕΙΑ ΕΝΔΟΣΚΟΠΙΚΩΝ ΕΠΕΜΒΑΣΕΩΝ

**Στέφανος Χατζής**[1], Αθανασία Μαρίνου[3], Άννα-Μαρία Παπαδοπούλου[1], Γεωργία Κόνσολα[1], Αναστασία Λιάπη[2], Ευαγγελία Ζαχαριουδάκη[2]

*[1]Ειδικευόμενος/η ΩΡΛ, ΓΝΑ «Γ. Γεννηματάς», Αθήνα, Ελλάδα*

*[2]Διευθύντρια ΕΣΥ ΩΡΛ, ΓΝΑ «Γ. Γεννηματάς», Αθήνα, Ελλάδα*

*[3]Επιμελήτρια Β΄ ΕΣΥ ΩΡΛ, ΓΝΑ «Γ. Γεννηματάς», Αθήνα, Ελλάδα*

*ΩΡΛ Κλινική, ΓΝΑ «Γ. Γεννηματάς», Αθήνα, Ελλάδα*

**Ορισμός:** Το empty nose syndrome (ENS) χαρακτηρίζεται από ξηρότητα του ρινικού βλεννογόνου, δημιουργία κρουστών και παράδοξη αίσθηση ρινικής απόφραξης με κύριο αιτιολογικό παράγοντα την εκτομή της κάτω ρινικής κόγχης. Κατά τη διάρκεια των ενδοσκοπικών επεμβάσεων η εκτομή της μέσης ρινικής κόγχης μπορεί να καταστεί αναγκαία ανάλογα με την υποκείμενη παθολογία.

**Σκοπός:** Εκτιμάται η κλινική επίπτωση που μπορεί να έχει η εκτομή της ΜΡΚ στην ανάπτυξη του empty nose syndrome.

**Μέθοδος:** Πρόκειται για μία προοπτική μελέτη 86 ασθενών που υπεβλήθησαν σε ενδοσκοπική χειρουργική παραρρινίων. Από αυτούς σε 24 ασθενείς έγινε μερική εκτομή της ΜΡΚ ενώ στους υπόλοιπους παρέμεινε ακέραια. Οι ασθενείς συμπλήρωσαν το Empty Nose Syndrome 6 Item Questionnaire (ENS6Q) 6 μήνες μετά το χειρουργείο τους.

**Αποτελέσματα:** Αίτια για μερική εκτομή της ΜΡΚ αποτέλεσαν σε 10 ασθενείς η φυσαλιδώδης μέση ρινική κόγχη, σε 8 η ατελεκτασία αυτής και η πλαγιοποίησή της στα πλαίσια γενικευμένης πολυποδίασης, σε 5 η αποσταθεροποίησή της διεγχειρητικά ενώ σε 1 ασθενή αφαιρέθηκε για ογκολογικούς λόγους. Δεν παρατηρήθηκε στατιστικά σημαντική διαφορά μεταξύ αυτών που υπεβλήθησαν σε μερική εκτομή της ΜΡΚ και αυτών στους οποίους η ΜΡΚ διατηρήθηκε ακέραιη, με βάση το συνολικό ENS6Q score (p =0. 995) καθώς επίσης και τις επιμέρους ερωτήσεις του.

**Συμπεράσματα:** Η μερική εκτομή της ΜΡΚ αποτελεί βοηθητική και αναγκαία πολλές φορές ενέργεια κατά τη διάρκεια ενδοσκοπικών επεμβάσεων ρινός. Τα αποτελέσματα της μελέτης υποδεικνύουν πως η μερική εκτομή της ΜΡΚ δεν αυξάνει τον κίνδυνο ανάπτυξης ENS με βάση τα αποτελέσματα του ENS6Q score. Περιορισμό στη μελέτη αποτελεί το μικρό δείγμα ασθενών με μερική εκτομή της ΜΡΚ καθώς και το χρονικό διάστημα της μετεγχειρητικής εκτίμησης των ασθενών.

## ΕΑ17

## ΕΝΔΟΣΚΟΠΙΚΗ ΑΠΟΛΙΝΩΣΗ ΣΦΗΝΟΥΠΕΡΩΙΟΥ ΑΡΤΗΡΙΑΣ- ΚΡΙΤΗΡΙΑ ΕΠΙΛΟΓΗΣ- Η ΕΜΠΕΙΡΙΑ ΜΑΣ

Θεόδωρος Δράκος Γαλάνης[1], Αθανασία Μαρίνου[2], Γεωργία Κόνσολα[1], Στέφανος Χατζής[1], Σωτήριος Παπουλιάκος[3], Ευαγγελία Ζαχαριουδάκη[4]

*[1]Ειδικευόμενος, ΩΡΛ Κλινική, ΓΝΑ «Γ. Γεννηματάς», Αθήνα*

*[2]Επιμελήτρια Β, ΩΡΛ Κλινική, ΓΝΑ «Γ. Γεννηματάς», Αθήνα*

*[3]Επιμελητής Α, ΩΡΛ Κλινική, ΓΝΑ «Γ. Γεννηματάς», Αθήνα*

*[4]Διευθύντρια, ΩΡΛ Κλινική, ΓΝΑ «Γ. Γεννηματάς», Αθήνα*

**Εισαγωγή:** Η ενδοσκοπική απολίνωση της σφηνοϋπερωίου αρτηρίας (SPAL) αποτελεί μια ασφαλή και αποτελεσματική μέθοδο αντιμετώπισης της επίσταξης που δεν ανταποκρίνεται στη συντηρητική θεραπεία. Τα τελευταία χρόνια κερδίζει όλο και περισσότερο έδαφος στην καθημερινή ιατρική πράξη.

**Σκοπός:** Παρουσιάζονται τα κριτήρια επιλογής των ασθενών που υποβάλλονται σε SPAL στην κλινική μας. Ταυτόχρονα διενεργείται βιβλιογραφική ανασκόπηση για τον έλεγχο της αποτελεσματικότητας της συγκεκριμένης τεχνικής σε σχέση με τους υπόλοιπους τρόπους αντιμετώπισης της επίσταξης

**Υλικό και Μέθοδος:** Πρόκειται για μία αναδρομική ανασκόπηση των ιατρικών φακέλων των ασθενών της κλινικής μας που υπεβλήθησαν σε SPAL κατά τη διάρκεια της τελευταίας πενταετίας. Συνολικά 38 ασθενείς συμπεριελήφθησαν στη μελέτη μας. Κριτήρια αποκλεισμού από αυτή αποτέλεσαν η μετεγχειρητική και η μετατραυματική ρινορραγία. Πραγματοποιήθηκε ανασκόπηση της διεθνούς βιβλιογραφίας σε βάθος εικοσαετίας (2002-2022) στις μηχανές αναζήτησης PubMed και GoogleScholar βασισμένη στο πρωτόκολλο «PRISMA».

**Αποτελέσματα:** 12 ασθενείς είχαν εμμένουσα μη ελεγχόμενη ρινορραγία παρά τον οπίσθιο πωματισμό. 14/27 είχαν πολλαπλά επεισόδια ρινορραγίας που χρειάστηκαν πολλαπλούς πωματισμούς σε διάφορα κέντρα ενώ 2/27 είχαν πάνω από 3 επεισόδια υποτροπιάζουσας ρινορραγίας σε διάστημα 3 μηνών. 18 ασθενείς είχαν πτώση της αιμοσφαιρίνης > 4g/dL, ενώ σε 5 απαιτήθηκε μετάγγιση αίματος. Κατά την ανασκόπηση γίνεται σύγκριση μεταξύ της ενδοσκοπικής απολίνωσης και της συντηρητικής αντιμετώπισης με ρινικό πωματισμό και εξετάζονται τα οφέλη (αποτελεσματικότητα, ημέρες νοσηλείας, κόστος, υποτροπή ρινορραγίας) της SPAL.

**Συμπεράσματα:** Η SPAL αποτελεί μια άκρως αποτελεσματική μέθοδο αντιμετώπισης της επίσταξης και τα τελευταία χρόνια σχεδιάζονται πρωτόκολλα αντιμετώπισης της επίσταξης που την συμπεριλαμβάνουν σαν μέθοδο αντιμετώπισης πρώτης γραμμής.

**ΕΑ18**

## ΝΕΥΡΙΝΩΜΑ ΡΙΝΟΣ – ΠΑΡΑΡΡΙΝΙΩΝ ΚΟΛΠΩΝ. ΠΑΡΟΥΣΙΑΣΗ ΠΕΡΙΣΤΑΤΙΚΟΥ

**Γενικό Νοσοκομείο Θεσσαλονίκης «Γ. Παπανικολάου», ΩΡΛ κλινική**

**Αντώνιος Σκαλιάς**[1], Αλέξανδρος Πουτογλίδης[2], Παρασκευή Καραμήτσου[1], Ευρώπη Φοροζίδου[1], Σπυρίδων Γουγούσης[3]

*[1]Ειδικευόμενος/η, ΩΡΛ Κλινική ΓΝΘ «Γ. Παπανικολάου», Θεσσαλονίκη*

*[2]Επιμελητής Β', ΩΡΛ Κλινική ΓΝΘ «Γ. Παπανικολάου», Θεσσαλονίκη*

*[3]Διευθυντής, ΩΡΛ Κλινική ΓΝΘ «Γ. Παπανικολάου», Θεσσαλονίκη*

**Εισαγωγή:** Το νευρίνωμα είναι ένας καλοήθης όγκος του περιφερικού νευρικού συστήματος. Η εντόπισή του στη μύτη και στους παραρρίνιους κόλπους είναι εξαιρετικά σπάνια. Εδώ παρουσιάζουμε ένα τέτοιο περιστατικό.

**Παρουσίαση περιστατικού:** Γυναίκα 61 ετών απευθύνθηκε στην κλινική μας τον Ιούνιο του 2021 λόγω ευρημάτων ευμεγέθους χωροκατακτητικής εξεργασίας εξορμώμενης από το ΑΡ ιγμόρειο με επέκταση στις γειτονικές δομές σε αξονική τομογραφία (ΑΤ). Κλινικά διαπιστώθηκε μάζα εντός της ΑΡ ρινικής θαλάμης και εξόφθαλμος. Τα αρχικά συμπτώματα της νόσου πιθανώς εμφανίστηκαν προ τριετίας όταν αναφέρει πως εμφάνισε οίδημα προσώπου και εξόφθαλμο ΑΡ κατόπιν οδοντιατρικών εργασιών. Το επόμενο διάστημα και λόγω αναφερόμενου θάμβους όρασης επισκέφτηκε οφθαλμίατρο και νευρολόγο, χωρίς να λάβει σαφή διάγνωση, ενώ αργότερα επισκέφθηκε ΩΡΛ λόγω αισθήματος πληρότητας ΑΡ ωτός και έλαβε τοπική αγωγή. Λόγω εμμονής συμπτωμάτων η ασθενής υπεβλήθη σε ΑΤ με δική της πρωτοβουλία. Με την προσέλευση στην κλινική μας υπεβλήθη σε βιοψία η οποία ανέδειξε την ύπαρξη νευρινώματος. Η ασθενής υπεβλήθη σε ενδοσκοπική εκτομή του όγκου τον Ιούλιο του 2022 και τελεί υπό στενή παρακολούθηση.

**Συμπεράσματα:** Το νευρίνωμα ρινός - παραρρινίων είναι μία σπάνια πάθηση, η οποία εμφανίζεται με μη ειδικά συμπτώματα και συνήθως αργεί να διαγνωστεί. Η ολική ή τμηματική χειρουργική εκτομή φαίνεται να προσφέρει ικανοποιητικά αποτελέσματα, ωστόσο οι αντίστοιχες περιπτώσεις που καταγράφονται στη διεθνή βιβλιογραφία είναι ελάχιστες.

**ΕΑ19**

## ΑΝΑΛΥΣΗ CD4+ ΚΑΙ CD8+ Τ ΚΥΤΤΑΡΩΝ ΣΕ ΙΣΤΟ ΠΟΛΥΠΟΔΩΝ ΣΕ ΕΛΛΗΝΕΣ ΑΣΘΕΝΕΙΣ ΜΕ ΧΡΟΝΙΑ ΡΙΝΟΚΟΛΠΙΤΙΔΑ ΜΕ ΡΙΝΙΚΟΥΣ ΠΟΛΥΠΟΔΕΣ

**Γενικό Νοσοκομείο Θεσσαλονίκης «Γεώργιος Παπανικολάου», ΩΡΛ κλινική**

**Αντώνιος Σκαλιάς**[1], Αλέξανδρος Πουτογλίδης[2], Παρασκευή Καραμήτσου[1], Ευρώπη Φοροζίδου[1], Σπυρίδων Γουγούσης[3]

[1]*Ειδικευόμενος/η, ΩΡΛ κλινική ΓΝΘ «Γ. Παπανικολάου», Θεσσαλονίκη*

[2]*Επιμελητής Β', ΩΡΛ κλινική ΓΝΘ «Γ. Παπανικολάου», Θεσσαλονίκη*

[3]*Διευθυντής, ΩΡΛ κλινική ΓΝΘ «Γ. Παπανικολάου», Θεσσαλονίκη*

**Εισαγωγή:** Η χρόνια ρινοκολπίτιδα με ρινικούς πολύποδες (ΧΡΚμΡΠ) είναι μία συχνή νόσος. Ωστόσο η παθοφυσιολογία της δεν είναι πλήρως γνωστή.

**Σκοπός:** Σκοπός της μελέτης ήταν η αξιολόγηση των κλινικών χαρακτηριστικών σε ένα δείγμα Ελλήνων ασθενών με ΧΡΚμΡΠ και η συσχέτισή τους με τα CD4+ και CD8+ Τ κύτταρα.

**Υλικό και μέθοδος:** Αναλύσαμε δείγματα ιστού από τους πολύποδες 33 ενήλικων ασθενών που χειρουργήθηκαν στην κλινική μας για ΧΡΚμΡΠ. Για κάθε ασθενή καταγράψαμε τις βαθμολογίες στις κλίμακες Meltzer (MES), Lund-Mackay (LMS) και SNOT22 (22-item SinoNasal Outcome Test). Αξιολογήθηκε με ανοσοϊστοχημεία η παρουσία CD4+ και CD8+ λεμφοκυττάρων. Επίσης, συμπεριλήφθηκε στην ανάλυση ο αριθμός των ηωσινόφιλων και των ουδετερόφιλων του αίματος.

**Αποτελέσματα:** Συμπεριλήφθηκαν 21 άνδρες και 12 γυναίκες με μέση ηλικία τα 49, 5±14, 5 έτη. Οι βαθμολογίες LMS και MES συσχετίστηκαν θετικά με το SNOT22 (p<0, 001, r=0, 961 και p=0, 001, r=0, 54 αντίστοιχα), καθώς και μεταξύ τους (p<0, 001, r=0, 674). Ο απόλυτος αριθμός και το ποσοστό των ηωσινοφίλων συσχετίστηκαν θετικά με το LMS (p=0, 003, r=0, 513, p=0, 002, r=0, 527 αντίστοιχα) και το MES (p<0, 001, r=0, 622, p=0, 004, r=0, 497 αντίστοιχα). Σε ασθενείς με ηωσινόφιλα αίματος >5%, LMS και SNOT22 συσχετίστηκαν αρνητικά με τα CD4+ (p=0, 029 r=-0, 654, p=0, 043, r=-0, 618 αντίστοιχα). Σε ασθενείς με αναλογία CD4+/CD8+<0, 3, τα CD8+ συσχετίστηκαν θετικά με τον απόλυτο αριθμό και το ποσοστό των ηωσινόφιλων (p=0, 042, r=0, 684, p=0, 036, r=0, 699 αντίστοιχα).

**Συμπεράσματα:** Σε αυτή τη μελέτη διαπιστώσαμε τη δυνητική σημασία των και CD8+ Τ κυττάρων στην παθοφυσιολογία της ΧΡΚμΡΠ, καθώς και τη συσχέτιση μεταξύ της ηωσινοφιλικής φλεγμονής, των κλινικών χαρακτηριστικών των ασθενών και της βαρύτητας της νόσου.

## ΕΑ20

## ΑΣΥΝΗΘΕΙΣ ΕΠΙΠΛΟΚΕΣ ΟΞΕΙΑΣ ΠΑΡΑΡΡΙΝΟΚΟΛΠΙΤΙΔΑΣ- ΠΑΡΟΥΣΙΑΣΗ ΠΕΡΙΣΤΑΤΙΚΩΝ

**Γεωργία Κόνσολα**[1], Αθανασία Μαρίνου[2], Στέφανος Χατζής[1], Άννα-Μαρία Παπαδοπούλου[1], Σωτήριος Παπουλιάκος[3], Ευαγγελία Ζαχαριουδάκη[4]

*[1]Ειδικευόμενος/η ΩΡΛ κλινικής, ΓΝΑ «Γ. Γεννηματάς», Αθήνα, Ελλάδα*

*[2]Επιμελήτρια Β΄ ΩΡΛ κλινικής, ΓΝΑ «Γ. Γεννηματάς», Αθήνα, Ελλάδα*

*[3]Επιμελητής Α' ΩΡΛ κλινικής, ΓΝΑ «Γ. Γεννηματάς», Αθήνα, Ελλάδα*

*[4]Διευθύντρια ΩΡΛ κλινικής, ΓΝΑ «Γ. Γεννηματάς», Αθήνα, Ελλάδα*

*ΩΡΛ κλινική, ΓΝΑ «Γ. Γεννηματάς», Αθήνα, Ελλάδα*

**Εισαγωγή:** Η οξεία παραρρινοκολπίτιδα αποτελεί μια κοινή φλεγμονή των παραρρινίων κόλπων και είναι ιογενούς ή μικροβιακής αιτιολογίας. Επιπλοκές από τον κόγχο και ενδοκράνιες επιπλοκές συνδέονται με την οξεία παραρρινοκολπίτιδα που παρά τη βελτίωση των διαθέσιμων φαρμακευτικών αγωγών εξακολουθούν και υφίστανται στις μέρες μας. Στη βιβλιογραφία είναι καταγεγραμμένες και άλλες πιο σπάνιες επιπλοκές.

**Σκοπός:** Στην παρούσα εργασία γίνεται καταγραφή των ασυνήθων επιπλοκών παραρρινοκολπίτιδας που αντιμετωπίστηκαν στην κλινική μας και ταυτόχρονα διενεργείται ανασκόπηση της βιβλιογραφίας.

**Υλικό και μέθοδος:** Διενεργήθηκε αναδρομική μελέτη στο αρχείο της κλινικής μας για τη χρονική περίοδο 2011-2021 από την οποία προέκυψαν 224 ασθενείς που νοσηλεύθηκαν με οξεία παραρρινοκολπίτιδα, βάσει κλινικής και ενδοσκοπικής εικόνας. Απεικονιστικές μέθοδοι που χρησιμοποιήθηκαν ήταν η αξονική σπλαγχνικού κρανίου και ανά περιπτώσεις, αξονική και μαγνητική εγκεφάλου. Ακολούθησε αναζήτηση στη βάση δεδομένων pubmed με χρήση των όρων: "acute rhinosinusitis AND uncommon (unusual) complications"

**Αποτελέσματα:** Στην κλινική μας, για το αναφερόμενο χρονικό διάστημα νοσηλεύθηκαν συνολικά 14 ασθενείς με επιπλοκές από τον κόγχο και 6 ασθενείς με ενδοκράνιες επιπλοκές. Από τις σπάνιες επιπλοκές καταγράφηκαν διάτρηση ρινικού διαφράγματος, απόστημα ρινικού διαφράγματος και απόστημα της υπερώιας απόφυσης της άνω γνάθου. Από την αρθρογραφία σημειώθηκαν απόστημα αποκλίματος, οίδημα επιπεφυκότα, απόστημα κόγχου σε ετερόπλευρο ιγμορίτιδα και ποικίλες συνδυαστικές περιπτώσεις όπως σύγχρονα αποστήματα κόγχου και εγκεφάλου ή υποπεριοστικό απόστημα με συνοδό θρόμβωση αμφιβληστροειδικών αγγείων.

**Συμπεράσματα:** Όλοι οι ασθενείς με επιπλοκές από οξεία ρινοκολπίτιδα θα πρέπει να τίθενται υπό παρακολούθηση για διάστημα τουλάχιστον 6 μηνών για τον έλεγχο της πλήρους ίασής τους και τον αποκλεισμό της εμφάνισης άλλων επιπλοκών.

## ΕΑ21

## Ο ΚΑΥΤΗΡΙΑΣΜΟΣ ΤΟΥ ΡΙΝΙΚΟΥ ΔΙΑΦΡΑΓΜΑΤΟΣ ΜΕ ΝΙΤΡΙΚΟ ΑΡΓΥΡΟ ΓΙΑ ΕΜΜΕΝΟΥΣΑ Ή ΥΠΟΤΡΟΠΙΑΖΟΥΣΑ ΕΠΙΣΤΑΞΗ: Η ΕΜΠΕΙΡΙΑ ΜΑΣ ΑΠΟ 560 ΕΠΕΜΒΑΣΕΙΣ

**Αικατερίνη Τσάγκοβιτς**[1,2], Elina Kiverniti[1]

[1]*ENT Department, The Princess Alexandra Hospital NHS Trust, Harlow, UK*

[2]*ΩΡΛ Κλινική, ΓΝΑ «Γ. Γεννηματάς», Αθήνα*

**Εισαγωγή:** Η ρινορραγία είναι ένα συχνό σύμπτωμα που συμβαίνει στο 60% του γενικού πληθυσμού και αντιπροσωπεύει το 0, 32% των επισκέψεων στα επείγοντα. Όταν οι πρώτες βοήθειες αποτυγχάνουν και μπορεί να αναγνωριστεί το σημείο αιμορραγίας στο ρινικό διάφραγμα, ενδείκνυται καυτηριασμός με νιτρικό άργυρο.

**Σκοπός:** Σκοπός της παρούσας μελέτης είναι η μέτρηση της αποτελεσματικότητας του ρινικού καυτηριασμού και η σύγκριση των αποτελεσμάτων με αυτά που αναφέρονται σε εθνικό επίπεδο στο Ηνωμένο Βασίλειο.

**Υλικό και μέθοδος:** Αναζητήθηκαν αναδρομικά στο ηλεκτρονικό αρχείο του νοσοκομείου όλοι οι ασθενείς που υποβλήθηκαν σε καυτηρίαση ρινός στα ΩΡΛ εξωτερικά ιατρεία σε επείγουσα ή τακτική βάση από τον Δεκέμβριο του 2015 έως τον Δεκέμβριο του 2018. Καταγράφηκαν τα χαρακτηριστικά των ασθενών, η ημερομηνία και το αποτέλεσμα της κλινικής επίσκεψης (εξιτήριο, εισαγωγή ή επανεξέταση), ο βαθμός του χειρουργού (ειδικευόμενος, επιμελητής) και η ανάγκη για επανάληψη της επέμβασης ως ένδειξη υποτροπής.

**Αποτελέσματα:** Βρέθηκαν 461 ασθενείς στους οποίους διενεργήθηκαν 560 ρινικοί καυτηριασμοί. Το 52% των ασθενών ήταν ενήλικες με διάμεση ηλικία τα 18 έτη. Η επέμβαση χρειάστηκε να επαναληφθεί στο 17, 4% των ασθενών. Μόνο στο 8, 7% των ασθενών έγινε υπενθύμιση σε λιγότερο από 60 ημέρες. Τα αποτελέσματα δε διέφεραν σημαντικά ανάλογα με το βαθμό του ΩΡΛ χειρουργού. Τα παιδιά είχαν μεγαλύτερη πιθανότητα να χρειαστούν επανάληψη λόγω υποτροπής σε σύγκριση με τους ενήλικες. Στο 79, 8% των ασθενών προγραμματίστηκε επανεξέταση.

**Συμπεράσματα:** Ο καυτηριασμός με νιτρικό άργυρο πραγματοποιήθηκε αποτελεσματικά ανεξαρτήτως εμπειρίας του χειρουργού. Τα ποσοστά υποτροπής είναι παρόμοια με τα εθνικά πρότυπα. Για τον περιορισμό των περιττών επισκέψεων στα εξωτερικά ιατρεία του τμήματος αποφασίστηκε να μην προγραμματίζεται επανεξέταση μετά από καυτηριασμό.

## ΕΑ22

## ΜΟΝΟΠΛΕΥΡΗ ΒΛΕΦΑΡΟΠΤΩΣΗ ΩΣ ΜΟΝΑΔΙΚΟ ΣΥΜΠΤΩΜΑ ΣΕ ΑΣΘΕΝΕΙΣ ΜΕ ΠΑΘΗΣΕΙΣ ΡΙΝΟΣ/ΠΑΡΑΡΡΙΝΙΩΝ: ΠΑΡΟΥΣΙΑΣΗ ΠΕΡΙΣΤΑΤΙΚΩΝ

**Αγγελική - Βασιλική Παύλου**[1], Λιάπη Αναστασία[2], Παπαδοπούλου Άννα-Μαρία[1], Χουλάκης Κωνσταντίνος[1], Μαρίνου Αθανασία[3], Ζαχαριουδάκη Ευαγγελία[2]

*[1]Ειδικευόμενος/η ΩΡΛ, ΓΝΑ Γ. Γεννηματάς, Αθήνα, Ελλάδα*

*[2]Διευθύντρια ΕΣΥ, ΓΝΑ Γ. Γεννηματάς, Αθήνα, Ελλάδα*

*[3]Επιμελήτρια Β΄ΕΣΥ, ΓΝΑ Γ. Γεννηματάς, Αθήνα, Ελλάδα*

*ΩΡΛ κλινική, ΓΝ Α Γ. Γεννηματάς, Αθήνα, Ελλάδα*

**Εισαγωγή:** Η μονόπλευρη βλεφαρόπτωση στους ενήλικες αποτελεί συνήθως κλινική εκδήλωση παθήσεων του ίδιου του βλεφάρου, του κοινού κινητικού νεύρου ή του ανελκτήρα μυ του άνω βλεφάρου. Σπανιότερα μπορεί να παρατηρηθεί σε φλεγμονές ρινός-παραρρινίων. Παρουσιάζουμε δύο ασθενείς με παθολογία από τη μύτη και τους παραρρινίους κόλπους οι οποίοι είχαν ως μοναδικό σύμπτωμα μονόπλευρη βλεφαρόπτωση.

**Παρουσίαση περιστατικών:** ΠΕΡΙΣΤΑΤΙΚΟ 1: Ασθενής 57 ετών παραπέμφθηκε από τους νευρολόγους λόγω πτώσης του αριστερού άνω βλεφάρου από τετραμήνου, χωρίς ρινικά συμπτώματα, ούτε διαταραχές στην όραση / οφθαλμοκινητικότητα. Από την κλινική εξέταση διαπιστώθηκε παρουσία παθολογικού ιστού στην ανατομική θέση της μέσης ρινικής κόγχης και στην οροφή της ρινός. Στην αξονική τομογραφία παρατηρήθηκε μάζα που προκαλούσε οστεόλυση του παπυρώδους πετάλου με ενδοκογχική επέκταση ενώ παρατηρούνταν και ενδοκρανιακή επέκταση της μάζας στο μετωπιαίο λοβό. Ελήφθη βιοψία η οποία ανέδειξε πλακώδες καρκίνωμα και ο ασθενής παραπέμφθηκε για ακτινοθεραπεία και χημειοθεραπεία.
ΠΕΡΙΣΤΑΤΙΚΟ 2: Ασθενής 58 ετών προσήλθε λόγω πτώσης δεξιού άνω βλεφάρου από πενταμήνου, χωρίς άλλες οφθαλμολογικές διαταραχές. Από την ενδοσκόπηση της ρινός δεν ανευρέθηκε παθολογία αλλά στην αξονική τομογραφία απεικονίστηκε συλλογή με φυσαλίδες αέρα στον δεξιό μετωπιαίο κόλπο. Η συλλογή επεκτεινόταν μέσω οστικού ελλείμματος της οροφής στον σύστοιχο κόγχο και ασαφοποιούσε τον δακρυικό αδένα και τους άνω και έξω ορθούς μυς. Ο ασθενής οδηγήθηκε στο χειρουργείο όπου έγινε παροχέτευση του αποστήματος κόγχου με εξωτερική προσπέλαση και ενδοσκοπική διάνοιξη του μετωπορρινικού πόρου (DRAF IIa).

**Συμπεράσματα:** Η εκδήλωση παθήσεων των παραρρινίων με μοναδικό σύμπτωμα τη μονόπλευρη βλεφαρόπτωση αποτελεί μία σπάνια κλινική οντότητα για την οποία πρέπει να υπάρχει ισχυρή κλινική υποψία εφόσον έχουν αποκλειστεί άλλες συχνότερες φλεγμονώδεις και νευρομυικές παθήσεις.

## ΕΑ23

## ΣΥΝΘΕΤΑ ΕΛΛΕΙΜΜΑΤΑ ΡΙΝΟΣ – ΑΠΟΚΑΤΑΣΤΑΣΗ ΜΕ ΧΡΗΣΗ ΣΥΓΧΡΟΝΩΝ ΚΑΙ ΠΡΩΤΟΤΥΠΩΝ ΜΕΘΟΔΩΝ

**Άννα-Μαρία Ντζιοβάρα**[1], Σπυρίδων Σπανάκος[2], Αθανάσιος-Μάριος Δροσογιάννης[2], Ανδρέας Αγγελόπουλος[2], Σοφία Καρρά[2], Χαράλαμπος Βαλσαμίδης[2], Ευγενία Κυριοπούλου[3]

*[1]Ειδικευόμενη Ιατρός, Κλινική Ωτορινολαρυγγολογίας – Χειρουργικής Κεφαλής και Τραχήλου, Πανεπιστημιακό Γενικό Νοσοκομείο Λάρισας*

*[2]Ειδικευόμενη/-ος Ιατρός, Κλινική Πλαστικής Χειρουργικής – Μικροχειρουργικής και Κέντρο Εγκαυμάτων και Αναφοράς Μελανώματος, Γενικό Νοσοκομείο Αθηνών «Γ. Γεννηματάς»*

*[3]Επιμελήτρια Α΄, Κλινική Πλαστικής Χειρουργικής – Μικροχειρουργικής και Κέντρο Εγκαυμάτων και Αναφοράς Μελανώματος, Γενικό Νοσοκομείο Αθηνών «Γ. Γεννηματάς»*

**Εισαγωγή:** Τα σύνθετα ελλείμματα ρινός μετά από τραυματισμό ή αφαίρεση νεοπλασμάτων, αποκαθίστανται με ανακατασκευή της συνολικής αισθητικής μονάδας. Η σύνθετη αποκατάσταση αφορά το βλεννογόνο, τους χόνδρους και το υπερκείμενο δέρμα με τη χρήση τοπικοπεριοχικών κρημνών και μοσχευμάτων καθώς και την εφαρμογή πρωτότυπων χειρουργικών μεθόδων, εξατομικευμένων ανά περιστατικό.

**Παρουσίαση περιστατικών:** Γυναίκα 86 ετών προσήλθε με παραμελημένο ακανθοκυτταρικό καρκίνωμα ρινός ολικού πάχους με επέκταση στους ρώθωνες. Έγινε πλήρης εκτομή και αποκατάσταση του ελλείματος του βλεννογόνου με ανάστροφο μετωπιαίο κρημνό, ο οποίος παρασκευάστηκε σε πολύ λεπτή βάση με αποκάλυψη των υπερτροχίλιων αγγείων. Στον ίδιο χειρουργικό χρόνο, έγινε χρήση δερματικού μοσχεύματος υπερκείμενα του κρημνού ως εξωτερική κάλυψη.
Επίσης, αντιμετωπίσαμε ευμεγέθη διάτρηση ρινικού διαφράγματος 2, 5x4, 5 εκ. συνεπεία χρήσης κοκαΐνης. Αποκαταστάθηκε με χρήση μισχωτού βλεννογόνιου κρημνού ρινός καθώς και περιχόνδριου-χόνδρινου μοσχεύματος (composite sandwich technique).
Προς αποκατάσταση προσήλθε επίσης άνδρας 65 ετών με βασικοκυτταρικό καρκίνωμα ρώθωνα και σχεδόν ημίσεος ρινός. Έγινε χρήση ρινοπαρειακού κρημνού (in and out) και αποκατάσταση του κάτω πλάγιου χόνδρου με διαφραγματικό μόσχευμα χόνδρου-περιχόνδριου.
Τέλος, παρουσιάζονται περιπτώσεις και άλλων ασθενών με ελλείμματα τραυματικής-εγκαυματικής αιτιολογίας που αποκαταστάθηκαν με χρήση διάφορων άλλων κρημνών, αλλά και τεχνητού χορίου και μοσχευμάτων.

**Συμπεράσματα:** Η μετεγχειρητική πορεία όλων ήταν ομαλή και επετεύχθη πλήρης λειτουργική και αισθητική αποκατάσταση. Η ανακατασκευή πολύπλοκων ελλειμμάτων ρινός απαιτεί ιδιαίτερες και εξειδικευμένες χειρουργικές παρεμβάσεις και στοχεύει στην καθολική αποκατάσταση. Ορισμένες από τις ανωτέρω χειρουργικές τεχνικές περιγράφονται ελάχιστα στη διεθνή βιβλιογραφία. Η χρήση νέων τεχνολογιών και καινοτόμων τεχνικών με εξατομικευμένη προσέγγιση στην αποκατάσταση σύνθετων ελλειμμάτων ρινός, προσφέρει ικανοποιητικό λειτουργικό και αισθητικό αποτέλεσμα.

## ΕΑ24

## ΟΚΤΩ ΣΥΝΗΘΗ ΑΝΕΠΙΘΥΜΗΤΑ ΜΕΤΕΓΧΕΙΡΗΤΙΚΑ ΑΠΟΤΕΛΕΣΜΑΤΑ ΡΙΝΟΠΛΑΣΤΙΚΗΣ: ΚΡΙΤΙΚΗ ΑΞΙΟΛΟΓΗΣΗ ΤΩΝ ΕΠΕΜΒΑΣΕΩΝ ΣΕ ΕΝΑ ΤΡΙΤΟΒΑΘΜΙΟ ΝΟΣΟΚΟΜΕΙΟ

**Άννα-Μαρία Ντζιοβάρα**[1], Σοφία Καρρά[2], Χριστίνα Νικολάου[2], Ίκαρος Τρομπούκης[2], Αθανάσιος-Μάριος Δροσογιάννης[2], Δημοσθένης Ράμμος[2], Ευγενία Κυριοπούλου[3]

*[1]Ειδικευόμενη Ιατρός, Κλινική Ωτορινολαρυγγολογίας – Χειρουργικής Κεφαλής και Τραχήλου, Πανεπιστημιακό Γενικό Νοσοκομείο Λάρισας*

*[2]Ειδικευόμενη/-ος Ιατρός, Κλινική Πλαστικής Χειρουργικής – Μικροχειρουργικής και Κέντρο Εγκαυμάτων και Αναφοράς Μελανώματος, Γενικό Νοσοκομείο Αθηνών «Γ. Γεννηματάς»*

*[3]Επιμελήτρια Α΄, Κλινική Πλαστικής Χειρουργικής - Μικροχειρουργικής και Κέντρο Εγκαυμάτων και Αναφοράς Μελανώματος, Γενικό Νοσοκομείο Αθηνών «Γ. Γεννηματάς»*

**Εισαγωγή:** Η ρινοπλαστική αποτελεί μία από τις απαιτητικές επεμβάσεις της Πλαστικής Χειρουργικής Προσώπου, λόγω των ιδιαίτερων ανατομικών δομών της ρινός. Η ανεπαρκής προεγχειρητική εκτίμηση, η μη κατάλληλη χειρουργική τεχνική καθώς και άλλοι, αστάθμητοι, παράγοντες, συχνά οδηγούν σε ανεπιθύμητα αποτελέσματα.

**Σκοπός:** Στόχος μας υπήρξε η καταγραφή των μη επιθυμητών αισθητικών και λειτουργικών αποτελεσμάτων σε ασθενείς που υποβλήθηκαν σε ρινοπλαστική στην κλινική Πλαστικής Χειρουργικής του Γενικού Νοσοκομείου Αθηνών «Γ. Γεννηματάς», καθώς και η συζήτηση των αντίστοιχων θεραπευτικών προσεγγίσεων.

**Υλικό και Μέθοδος:** Διεξήγαμε αναδρομική μελέτη επεμβάσεων ρινοπλαστικής για τα έτη 2013-2021. Καταγράφηκε ο αριθμός των ασθενών που υποβλήθηκαν σε ρινοπλαστική (συμπεριλαμβανομένων τόσο των πρωτογενών παρεμβάσεων όσο και των περιπτώσεων επανεπέμβασης) καθώς και τα μετεγχειρητικά αποτελέσματα.

**Αποτελέσματα:** Εκ των 300 συνολικά ρινοπλαστικών που μελετήθηκαν, οι 50 περιπτώσεις αφορούσαν σε επανεπέμβαση (45 εξ αυτών είχαν χειρουργηθεί εξαρχής σε άλλο κέντρο και 5 στο τμήμα μας). Οι επιπτώσεις των αισθητικών παραμορφώσεων ήταν οι εξής: χαμηλό ριζορρίνιο (4%), υποπροβολή του ακρορρινίου (2, 3%), υπερπροβολή του ακρορρινίου (2%), ανισοσκελία των έξω σκελών των κάτω πλάγιων χόνδρων (2%), απόκλιση άξονα (1%), εφιππιοειδής μύτη (0, 6%), παραμόρφωση δίκην ανεστραμμένου V (0, 6%) και μετάθεση χόνδρινου μοσχεύματος ακρορρινίου ή στυλίδας (0, 3%).

**Συμπεράσματα:** Τα συνηθέστερα ανεπιθύμητα αποτελέσματα της πρωτογενούς ρινοπλαστικής είναι το χαμηλό ριζορρίνιο και οι διάφορες παραμορφώσεις των κάτω πλάγιων χόνδρων. Στην πλειοψηφία των περιπτώσεων, τα μετεγχειρητικά αισθητικά και λειτουργικά αποτελέσματα υπήρξαν ιδιαίτερα ικανοποιητικά. Η επιλογή της κατάλληλης χειρουργικής τεχνικής καθώς και η ορθή προεγχειρητική αξιολόγηση των ανατομικών μεταβλητών συμβάλλουν στον περιορισμό της επίπτωσης μη επιθυμητών αποτελεσμάτων μετεγχειρητικά.

## ΕΑ25

## ΚΑΛΟΗΘΕΙΣ ΠΑΘΗΣΕΙΣ ΜΕΤΩΠΙΑΙΟΥ ΚΟΛΠΟΥ-Η ΕΜΠΕΙΡΙΑ ΤΗΣ ΚΛΙΝΙΚΗΣ ΜΑΣ ΤΗΝ ΤΕΛΕΥΤΑΙΑ 5ΕΤΙΑ

**Νάταλυ Πολάτογλου**[1], Γιώργος Σαμαράς[1], Ολυμπία Δαρδαγάνη[1], Ευμορφία Κουλού[1], Στυλιανός Τριάντος[2]
*ΩΡΛ Τμήμα, Νοσοκομείο Ε. Ε. Σ. «Κοργιαλένειο-Μπενάκειο», Επ. Υπεύθυνος: Δ. Λεφαντζής*
*[1]Ειδικευόμενος/η ιατρός, ΩΡΛ*
*[2]Δ/ντης ΕΣΥ ΩΡΛ*

**Εισαγωγή:** Οι καλοήθεις παθήσεις του μετωπιαίου κόλπου αποτελούν σπάνιες οντότητες, με αργό ρυθμό ανάπτυξης. Συνήθως ανευρίσκονται σε τυχαίο έλεγχο καθώς παραμένουν ασυμπτωματικοί για μεγάλο χρονικό διάστημα. Συχνότερα εμφανιζόμενος όγκος είναι το οστέωμα. Παραθέτουμε την εμπειρία της κλινικής μας από έξι περιστατικά την τελευταία πενταετία.

**Περιγραφή περιστατικών:** Τα έξι περιστατικά αφορούσαν τέσσερις άνδρες και δύο γυναίκες, με ηλικίες που κυμαινόντουσαν από 25 εώς 70. Στους τρεις ασθενείς ανευρέθηκε ο όγκος ως τυχαίο εύρημα σε απεικονιστικό έλεγχο. Δύο εκ των ασθενών προσήλθαν αιτιώμενοι κεφαλαλγία, και ο ένας ασθενής παρουσιάστηκε με ρινική συμφόρηση και οπισθορρινική καταρροή. Τα περιστατικά αφορούσαν δύο οστεώματα, ένα ανάστροφο θήλωμα, δύο βλεννογονοκήλες και ιστιοκύττωση Langerhans. Όλοι οι ασθενείς υποβλήθηκαν σε απεικονιστικό έλεγχο. Η θεραπευτική αντιμετώπιση περιλάμβανε την χειρουργική εξαίρεση με ενδοσκοπική ή και ανοιχτή προσπέλαση στους ασθενείς με υπάρχουσα συμπτωματολογία. Ένας εκ των ασθενών παρουσίασε υποτροπή και υποβλήθηκε σε χειρουργείο εκ νέου στην πενταετία.

**Συμπεράσματα:** Οι καλοήθεις όγκοι του μετωπιαίου κόλπου αποτελούν σπάνιες παθήσεις, με καλή πρόγνωση, όπου θεραπεία εκλογής τους αποτελεί η χειρουργική εξαίρεση.

## ΕΑ26

## ΕΠΙΠΛΟΚΕΣ ΕΝΔΟΣΚΟΠΙΚΗΣ ΧΕΙΡΟΥΡΓΙΚΗΣ ΡΙΝΟΣ-ΠΑΡΑΡΡΙΝΙΩΝ ΣΕ ΑΣΘΕΝΕΙΣ ΜΕ ΧΡΟΝΙΑ ΠΑΡΑΡΡΙΝΟΚΟΛΠΙΤΙΔΑ-Η ΕΜΠΕΙΡΙΑ ΤΗΣ ΚΛΙΝΙΚΗΣ ΜΑΣ

**Νάταλυ Πολάτογλου**[1], Επιστήμη Καλλίτση[1], Έλενα Χατζάκη[1], Δήμητρα Σπυρούλια[2], Στυλιανός Τριάντος[3]

*[1]Ειδικευόμενος/η ιατρός, ΩΡΛ, ΩΡΛ Τμήμα, Νοσοκομείο Ε. Ε. Σ. «Κοργιαλένειο-Μπενάκειο», Επ. Υπεύθυνος: Δ. Λεφαντζής*

*[2]Επιμελήτρια Β ΩΡΛ, ΩΡΛ Τμήμα, Νοσοκομείο Ε. Ε. Σ. «Κοργιαλένειο-Μπενάκειο», Επ. Υπεύθυνος: Δ. Λεφαντζής*

*[3]Δ/ντης ΕΣΥ ΩΡΛ, ΩΡΛ Τμήμα, Νοσοκομείο Ε. Ε. Σ. «Κοργιαλένειο-Μπενάκειο», Επ. Υπεύθυνος: Δ. Λεφαντζής*

**Εισαγωγή:** Οι επιπλοκές της ενδοσκοπικής χειρουργικής ρινός-παραρρινίων συμβαίνουν στο 0, 5% των επεμβάσεων. Μπορούν να κατηγοριοποιηθούν σε μείζονες και σε ελάσσονες. Οι μείζονες επιπλοκές είναι καταστροφική αιμορραγία από τραυματισμό της έσω καρωτίδας, τραυματισμός του οπτικού νεύρου με τύφλωση και ενδοκράνιες επιπλοκές.
Συχνότερες ελάσσονες επιπλοκές αποτελούν οι ρινικές συνέχειες, πλαγιοποίηση της μέσης ρινικής κόγχης με απόφραξη της ρινοαντροστομίας, τραυματισμός του ρινοδακρυϊκού πόρου, κογχικό εμφύσημα με εκχύμωση.

**Υλικό-Μέθοδος:** Την τελευταία επταετία πραγματοποιήθηκαν στο τμήμα μας 380 επεμβάσεις ενδοσκοπικής χειρουργικής για χρόνια παραρρινοκολπίτιδα, με ή χωρίς ρινικούς πολύποδες. Δεν υπήρξε καμία μείζονα επιπλοκή. Παρουσιάστηκαν τρεις σοβαρές αιμορραγίες, όπου χρειάστηκε να αντιμετωπιστούν με χειρουργική απολίνωση της σφηνοϋπερώιου αρτηρίας και της πρόσθιας ηθμοειδικής αρτηρίας. Σε δύο περιστατικά εμφανίστηκε διεγχειρητικά εκροή εγκεφαλονωτιαίου υγρού όπου αντιμετωπίστηκε σε πρώτο χρόνο. Σε τρεις ασθενείς παρουσιάστηκε πλαγιοποίηση της μέσης ρινικής κόγχης όψιμα, με επακόλουθη απόφραξη της ρινοαντροστομίας, οι οποίοι και χρειάστηκαν χειρουργείο εκ νέου σε δεύτερο χρόνο. Ένας ασθενής εμφάνισε διεγχειρητικά εκχύμωση βλεφάρου και υποδόριο εμφύσημα όπου αντιμετωπίστηκε συντηρητικά. Πέντε ασθενείς εμφάνισαν ρινικές συνέχειες και οδηγήθηκαν στο χειρουργείο σε δεύτερο χρόνο για λύση τους.

**Συμπεράσματα:** Η ενδοσκοπική χειρουργική ρινός-παραρρινίων έχει δυνητικές επιπλοκές που μπορούν να αποβούν σοβαρές για τη ζωή του ασθενούς. Το κλειδί για την αποφυγή των επιπλοκών είναι η καλή γνώση της ανατομίας, η καλή προεγχειρητική προετοιμασία, καθώς και η εμπειρία του χειρουργού.

## ΕΑ27
## ΕΓΚΕΦΑΛΙΚΟ ΑΠΟΣΤΗΜΑ ΩΣ ΕΠΙΠΛΟΚΗ ΟΞΕΙΑΣ ΡΙΝΟΚΟΛΠΙΤΙΔΑΣ-Η ΕΜΠΕΙΡΙΑ ΤΗΣ ΚΛΙΝΙΚΗΣ ΜΑΣ

**Νάταλυ Πολάτογλου**[1], Κωνσταντίνος Κατσαρός[1], Καρέλης Ανδρέας[1], Ταξιάρχης Γιαννουλόπουλος[1], Στυλιανός Τριάντος [2]

*ΩΡΛ Τμήμα, Νοσοκομείο Ε. Ε. Σ. «Κοργιαλένειο-Μπενάκειο», Επ. Υπεύθυνος: Δ. Λεφαντζής*

*[1]Ειδικευόμενος/η ιατρός, ΩΡΛ*

*[2]Δ/ντης ΕΣΥ ΩΡΛ*

**Εισαγωγή:** Το εγκεφαλικό απόστημα ως επιπλοκή οξείας ρινοκολπίτιδας συμβαίνει σπάνια αλλά έχει υψηλό ποσοστό επιπλοκών και ενίοτε θνητότητας. Συχνότερα προκύπτουν από μετωπιαία κολπίτιδα, κατά συνέχεια ιστού, είτε με αγγειακή επέκταση από διπλοικές φλέβες του μετωπιαίου κόλπου. Παραθέτουμε την εμπειρία της κλινικής μας από τέσσερα περιστατικά την τελευταία πενταετία.

**Περιγραφή Περιστατικών:** Τα δύο περιστατικά αφορούσαν άνδρες και τα δύο γυναίκες, με ηλικιακή κατανομή 26 μέχρι 63. Οι τρεις εκ των ασθενών παρουσιάστηκαν με εμπύρετο, κεφαλαλγία και διαταραχή επιπέδου συνείδησης, ο ένας ασθενής σε κωματώδη κατάσταση.
Το σύνολο των ασθενών υποβλήθηκε σε απεικονιστικό έλεγχο. Έγινε άμεση έναρξη αντιβιωτικής αγωγής ενδοφλεβίως, και δύο εκ των ασθενών διασωληνώθηκαν. Οι δύο ασθενείς υποβλήθηκαν σε χειρουργική αντιμετώπιση το πρώτο εικοσιτετράωρο με τη συνδρομή των νευροχειρουργών. Οι άλλοι δύο ασθενείς χειρουργήθηκαν από την δική μας ωτορινολαρυγγολογική ομάδα για την παροχέτευση της φλεγμονής και αντιμετωπίστηκαν σε δεύτερο χρόνο από ομάδα νευροχειρουργών. Και οι τέσσερις ασθενείς διέφυγαν του κινδύνου.

**Συμπεράσματα:** Το εγκεφαλικό απόστημα ως επιπλοκή ρινοκολπίτιδας χρήζει συνδιασμό επιθετικής ενδοφλέβιας φαρμακευτικής αγωγής, χειρουργική αντιμετώπιση από ωτορινολαρυγγολόγο για εξάλειψη της πρωτογενούς εστίας και φλεγμονής, και αφετέρου από νευροχειρουργό όταν κρίνεται αναγκαίο για παροχέτευση του αποστήματος.

## ΕΑ28

## Η ΟΣΦΡΗΤΙΚΗ ΕΚΠΑΙΔΕΥΣΗ ΩΣ ΘΕΡΑΠΕΥΤΙΚΟ ΜΕΣΟ ΣΤΙΣ ΟΣΦΡΗΤΙΚΕΣ ΔΙΑΤΑΡΑΧΕΣ – ΤΟ ΔΙΠΛΟ ΚΙΤ ΟΣΦΡΗΤΙΚΗΣ ΕΚΠΑΙΔΕΥΣΗΣ ΤΟΥ ΡΙΝΟΛΟΓΙΚΟΥ ΚΕΝΤΡΟΥ ΑΘΗΝΩΝ

Σωτηρία Γενετζάκη[1], Σωτήριος Θεμελής[1], Τιμολέων Τερζής[1]

*[1]Ρινολογικό Κέντρο Αθηνών, Ιατρικό Κέντρο Αθηνών*

**Εισαγωγή:** Η απώλεια της όσφρησης συνιστά μια πρόκληση για το θεράποντα ιατρό, καθώς οι διαθέσιμες θεραπευτικές επιλογές είναι περιορισμένες. Στηριζόμενη στην πλαστικότητα του οσφρητικού συστήματος, η οσφρητική εκπαίδευση αποτελεί μια πολλά υποσχόμενη, ασφαλή και οικονομική επιλογή.

**Σκοπός:** Η παρουσίαση του διπλού κιτ οσφρητικής εκπαίδευσης που πρόσφατα δημιούργησε το Ρινολογικό Κέντρο Αθηνών, προκειμένου να βοηθήσει ασθενείς με οσφρητικές διαταραχές διαφόρων αιτίων, και η συζήτηση της χρησιμότητας της οσφρητικής εκπαίδευσης μέσα από τη διεθνή βιβλιογραφία.

**Υλικό και Μέθοδος**

Παρουσιάζουμε το Κιτ Οσφρητικής Εκπαίδευσης, αποτελούμενο από 2 σετ 4 διαφορετικών οσμών εκ των οποίων οι 4 είναι οι βασικές οσμές της κλασικής οσφρητικής εκπαίδευσης. Οι επιπλέον 4 οσμές επιλέχθηκαν με παρόμοιο τρόπο σύμφωνα με το «Πρίσμα των Οσμών» του Henning. Αναλύουμε τα χαρακτηριστικά του κιτ και αναλύουμε το εξεταστικό πρωτόκολλο παρακολούθησης που ακολουθεί η κλινική μας.

**Συμπεράσματα:** Η οσφρητική εκπαίδευση αποδεικνύεται αποτελεσματική για αρκετούς ασθενείς που πάσχουν από διαφόρου βαθμού οσφρητική δυσλειτουργία. Δεδομένου ότι έχει κερδίσει το ενδιαφέρον της επιστημονικής κοινότητας μόλις τα τελευταία χρόνια, απαιτούνται επιπλέον κλινικές μελέτες ώστε να μελετηθούν διάφορες παράμετροι (χρόνος θεραπείας, αριθμός οσμών, κατηγορίες ασθενών κλπ) και πιθανώς να διευρύνουν τα όριά της. Παραμένει ωστόσο μια οικονομική, εύκολη, χωρίς παρενέργειες θεραπευτική επιλογή και πρέπει να ενθαρρύνεται η χρήση της σε οσφρητικές διαταραχές

## ΕΑ29

## Η ΕΠΙΔΡΑΣΗ ΤΗΣ ΠΑΧΥΣΑΡΚΙΑΣ ΣΤΗΝ ΟΣΦΡΗΤΙΚΗ ΙΚΑΝΟΤΗΤΑ: ΠΡΟΚΑΤΑΡΚΤΙΚΑ ΑΠΟΤΕΛΕΣΜΑΤΑ ΠΡΟΟΠΤΙΚΗΣ ΚΛΙΝΙΚΗΣ ΜΕΛΕΤΗΣ

Σωτηρία Γενετζάκη[1], Σωτήριος Θεμελής[1], Γεωργία Αργυρακοπούλου[2], Τιμολέων Τερζής[1]

[1]*Ρινολογικό Κέντρο Αθηνών, Ιατρικό Κέντρο Αθηνών*

[2]*Μονάδα Διαβήτη και Ιατρείο Παχυσαρκίας, Ιατρικό Κέντρο Αθηνών*

**Εισαγωγή:** Η παχυσαρκία αποτελεί μια σύγχρονη νόσο του δυτικού κόσμου, με προοδευτικά αυξανόμενη επίπτωση. Δεδομένου ότι η όσφρηση παίζει έναν βασικό ρόλο στην επιλογή τροφής, αυξανόμενος όγκος διεθνούς βιβλιογραφίας φαίνεται να συσχετίζει αρνητικά την οσφρητική οξύτητα με την παχυσαρκία. Παρόλα αυτά, ο ακριβής μηχανισμός συσχέτισης και αλληλεπίδρασης παραμένει υπό διερεύνηση.

**Σκοπός:** Η παρούσα κλινική μελέτη έχει σκοπό να διερευνήσει πιθανή συσχέτιση παχυσαρκίας και οσφρητικής λειτουργίας. Παράλληλα θα προσπαθήσει να αναζητήσει πιθανή συσχέτιση διάφορων παραμέτρων (Σακχαρώδης Διαβήτης, κλινικά χαρακτηριστικά, βιοχημικό προφίλ) με την οσφρητική αντίληψη.

**Υλικό και Μέθοδος:** Η μελέτη μας περιλαμβάνει ασθενείς ηλικίας >18, που παρακολουθούνται στη Μονάδα Διαβήτη και Ιατρείο Παχυσαρκίας του Ιατρικού Αθηνών. Οι ασθενείς χωρίστηκαν σε 4 Ομάδες: Ομάδα Α: BMI ≥25 χωρίς Σακχαρώδη Διαβήτη, Ομάδα Β: BMI ≥25 με Σακχαρώδη Διαβήτη, Ομάδα Γ: BMI < 25 χωρίς Σακχαρώδη Διαβήτη, και Ομάδα Δ: BMI < 25 με Σακχαρώδη Διαβήτη. Κριτήρια αποκλεισμού αποτελούν η κύηση, γαλουχία, χρόνια ρινοκολπίτιδα, ιστορικό ρινολογικού χειρουργείου, κρανιο-εγκεφαλικής κάκωσης ή νευρολογικών και ψυχιατρικών παθήσεων, η χρόνια ή πρόσφατη λήψη στεροειδών και νόσηση από CoVid τους δύο τελευταίους μήνες.
Η λήψη ιστορικού περιλαμβάνει καταγραφή διαφόρων παραμέτρων, όπως Σακχαρώδης Διαβήτης, κάπνισμα, βιοχημικό προφίλ, οι οποίες θα αναλυθούν με σκοπό την εύρεση πιθανής συσχέτισης με την οσφρητική ικανότητα.
Στη συνέχεια, όλοι οι ασθενείς βαθμολογούν την οσφρητική τους ικανότητα με αναλογική κλίμακα (VAS score) και υποβάλλονται σε αδρή εξέταση της όσφρησης, καταρχήν με το screening kit 12 οσμών Sniffin' Sticks (Burghart GmbH, Wedel, Germany) και στη συνέχεια με πλήρη έλεγχο της οσφρητικής ικανότητας (TDI score) με το extended kit της ίδιας εταιρείας.

**Συμπεράσματα – Αποτελέσματα:** Η παρούσα κλινική μελέτη βρίσκεται σε εξέλιξη και θα παρουσιαστούν τα προκαταρκτικά αποτελέσματα και συμπεράσματα από τη στατιστική συσχέτιση των παραμέτρων.

## ΕΑ30

## ΑΝΑΚΑΤΑΣΚΕΥΗ ΠΤΕΡΥΓΙΟΥ ΡΙΝΟΣ ΜΕ ΤΗ ΧΡΗΣΗ ΣΥΝΔΥΑΣΤΙΚΟΥ ΜΕΤΩΠΙΑΙΟΥ ΚΡΗΜΝΟΥ ΚΑΙ ΕΛΕΥΘΕΡΟΥ ΧΟΝΔΡΟΒΛΕΝΝΟΓΟΝΙΟΥ ΜΟΣΧΕΥΜΑΤΟΣ ΡΙΝΙΚΟΥ ΔΙΑΦΡΑΓΜΑΤΟΣ: ΠΑΡΟΥΣΙΑΣΗ ΠΕΡΙΣΤΑΤΙΚΟΥ

**Ειρήνη Νικολαΐδου**[1], Πανταζή Γλυκερία[2], Σοβατζίδης Απόστολος[3], Καραμήτσου Παρασκευή[4], Αχμέτ Αλγκόζ[5], Ηρακλής Ευαγγελόπουλος[6], Χρήστος Ευαγγελόπουλος[7], Γουγούσης Σπυρίδων[8]

*[1]Ειδικευόμενη, Κλινική Εγκαυμάτων, Πλαστικής Χειρουργικής και Χειρουργικής Χειρός, ΓΝΘ «Γ. Παπανικολάου», Θεσσαλονίκη*

*[2]Διευθύντρια, Κλινική Εγκαυμάτων, Πλαστικής Χειρουργικής και Χειρουργικής Χειρός, ΓΝΘ «Γ. Παπανικολάου», Θεσσαλονίκη*

*[3]Επιμελητής Β', Χειρουργική Κλινική, ΓΝ Γιαννιτσών, Γιαννιτσά*

*[4]Ειδικευόμενη, Κλινική Ωτορινολαρυγγολογίας, Χειρουργικής Κεφαλής και Τραχήλου, ΓΝΘ «Γ. Παπανικολάου», Θεσσαλονίκη*

*[5]Ειδικευόμενος, Κλινική Ωτορινολαρυγγολογίας, Χειρουργικής Κεφαλής και Τραχήλου, ΓΝΘ «Γ. Παπανικολάου», Θεσσαλονίκη*

*[6]Μεταπτυχιακός Φοιτητής, Επιδημιολογία – Ερευνητική Μεθοδολογία στις Βιοϊατρικές Επιστήμες, Κλινική Άσκηση και Δημόσια Υγεία, Εθνικό και Καποδιστριακό Πανεπιστήμιο Αθηνών, Αθήνα*

*[7]Ειδικευόμενος Κλινική Ωτορινολαρυγγολογίας, Χειρουργικής Κεφαλής και Τραχήλου, ΓΝ Βέροιας, Βέροια*

*[8]Επιμελητής Α', Κλινική Ωτορινολαρυγγολογίας, Χειρουργικής Κεφαλής και Τραχήλου, ΓΝΘ «Γ. Παπανικολάου», Θεσσαλονίκη*

**Εισαγωγή:** Το βασικοκυτταρικό καρκίνωμα του δέρματος αποτελεί το συχνότερο επιθηλίωμα της ρινός. Η αποκατάσταση μετά την εκτομή τέτοιων επιθηλιωμάτων απαιτεί τεχνικές Πλαστικής Χειρουργικής για την εξασφάλιση βέλτιστου λειτουργικού και αισθητικού αποτελέσματος. Ο σεβασμός στις αισθητικές μονάδες της μύτης σε συνδυασμό με την ανακατασκευή του στηρικτικού σκελετού αποτελούν βασικές αρχές αντιμετώπισης σύνθετων ρινικών ελλειμμάτων.

**Παρουσίαση περιστατικού:** Άνδρας, 72ετών προσήλθε για αντιμετώπιση υποτροπής βασικοκυτταρικού επιθηλιώματος αριστερού πτερυγίου ρινός και εδάφους ρινικής θαλάμης. Κατά την εκτομή αφαιρέθηκαν το αριστερό ρινικό πτερύγιο μετά των άνω και κάτω πτερυγιαίων χόνδρων και ο βλεννογόνος της υπερώιας απόφυσης της άνω γνάθου. Για την αποκατάσταση του ελλείμματος χρησιμοποιήθηκε ελεύθερο χονδροβλεννογόνιο μόσχευμα ρινικού διαφράγματος για την ανακατασκευή του χόνδρινου σκελετού και σύστοιχος μετωπιαίος κρημνός για το δερματικό έλλειμμα. Σε δεύτερο στάδιο ακολούθησε ο διαχωρισμός του κρημνού. Κατά την μετεγχειρητική παρακολούθηση, η βατότητα του ρώθωνα και το αισθητικό αποτέλεσμα ήταν ικανοποιητικά.

**Συμπεράσματα:** Ο μετωπιαίος κρημνός αποτελεί ένα εύχρηστο «εργαλείο» αποκατάστασης δερματικών ελλειμμάτων ρινός. Η χρήση ελεύθερου χονδροβλεννογόνιου μοσχεύματος εξασφαλίζει τη στήριξη του κρημνού κατά την αναπνοή, δημιουργώντας εκ νέου εξωτερική ρινική βαλβίδα.

## ΕΑ31

## Ο ΡΟΛΟΣ ΤΟΥ ΧΕΙΡΟΥΡΓΕΙΟΥ ΣΤΗΝ ΑΝΤΙΜΕΤΩΠΙΣΗ ΤΗΣ ΣΟΒΑΡΗΣ ΡΙΝΟΡΡΑΓΙΑΣ. Η ΕΜΠΕΙΡΙΑ ΤΗΣ ΚΛΙΝΙΚΗΣ ΜΑΣ

**Ευφροσύνη Πάλλα**[1], Χρήστος Τερζούδης[1], Μαρία Αλεξίου[1], Φανή Σαΐνη[2], Χαρίκλεια Μαΐου[3], Χαράλαμπος Σκουλάκης[4]

*[1]Ειδικευόμενη Ιατρός, ΩΡΛ Κλινική Πανεπιστημιακού Γενικού Νοσοκομείου Λάρισας*

*[2]Επικουρική Ιατρός, ΩΡΛ Κλινική Πανεπιστημιακού Γενικού Νοσοκομείου Λάρισας*

*[3]Επιμελήτρια Β', ΩΡΛ Κλινική Πανεπιστημιακού Γενικού Νοσοκομείου Λάρισας*

*[4]Διευθυντής Καθηγητής, ΩΡΛ Κλινική Πανεπιστημιακού Γενικού Νοσοκομείου Λάρισας*

**Εισαγωγή:** Οι ρινορραγίες αποτελούν ένα βασικό κομμάτι των επειγόντων της ωτορινολαρυγγολογίας. Βιβλιογραφικά αναφέρεται ότι το 10% των ασθενών θα αναζητήσουν ιατρική περίθαλψη, ενώ μόλις το 1% θα οδηγηθεί στο χειρουργείο. Όσο αναφορά τη σοβαρή ρινορραγία, δεν μπορεί να αποδοθεί απολύτως ορισμός, αλλά σε αυτές περιλαμβάνονται οι ρινορραγίες που απαιτούν πολλαπλούς πωματισμούς, μεταγγίσεις ή και χειρουργική παρέμβαση.

**Σκοπός:** Στόχος αυτής της εργασίας είναι να παραθέσει τα δεδομένα από την εμπειρία που διαθέτουμε σε περιστατικά με σοβαρή ρινορραγία τα οποία οδηγήθηκαν στο χειρουργείο, μελετώντας το προφίλ αυτών των ασθενών, την εξέλιξή τους και την περαιτέρω αντιμετώπισή τους.

**Υλικό και Μέθοδος:** Πραγματοποιήθηκε αναδρομική μελέτη των ασθενών με σοβαρή ρινορραγία που εισήχθησαν στην κλινική μας τα έτη 2014 έως 2022. Η σειρά αυτή των ασθενών ανέρχεται στους 342, ενώ σε χειρουργική αντιμετώπιση οδηγήθηκαν 38 εξ' αυτών. Πραγματοποιήθηκε καταγραφή των δημογραφικών στοιχείων και των βασικών κλινικών χαρακτηριστικών των ασθενών, υπολογίζοντας παράλληλα τις ημέρες νοσηλείας, το είδος του χειρουργείου που πραγματοποιήθηκε, τις υποτροπές και, τέλος, τις επιπλοκές που παρατηρήθηκαν.

**Αποτελέσματα:** Σύμφωνα με τα παραπάνω, προέκυψε ότι το 11, 11% των ασθενών οδηγήθηκε στο χειρουργείο, με υπεροχή των ανδρών σε ποσοστό 73, 6%. Η διάμεση ηλικία ήταν τα 70 έτη, ενώ ο μέσος όρος νοσηλείας οι 7 ημέρες. Ως επί το πλείστον, έγινε απολίνωση της σφηνοϋπερώιου αρτηρίας, με ποσοστό υποτροπής 18, 42% και μετεγχειρητικών επιπλοκών στο 10, 5% των ασθενών.

**Συμπεράσματα:** Η πρόοδος της ενδοσκοπικής χειρουργικής έχει βελτιώσει σημαντικά την αντιμετώπιση των ασθενών με σοβαρές ρινορραγίες, καθώς οι μέρες νοσηλείας μειώνονται σημαντικά και αποφεύγονται οι πολλαπλοί πωματισμοί. Ωστόσο προϋποθέτει την ανάλογη εξοικείωση και εμπειρία του χειρουργού για την αποφυγή επιπλοκών, ενώ σε πολλές περιπτώσεις απαιτείται η εφαρμογή συνδυασμένων μεθόδων, όπως η απολίνωση της πρόσθιας ηθμοειδούς αρτηρίας.

## ΕΑ32

## ΕΥΜΕΓΕΘΗΣ ΟΓΚΟΣ ΜΕΤΩΠΙΑΙΟΥ ΚΟΛΠΟΥ: ΠΑΡΟΥΣΙΑΣΗ ΠΕΡΙΣΤΑΤΙΚΟΥ

**Ευφροσύνη Πάλλα**[1], Κυριακή Βαλλιάνου[1], Νατάσα Μπλιούμη[2], Ιωάννης Τσιτηρίδης[2], Ελένη Καρώνη[2], Χαράλαμπος Σκουλάκης[3]

[1]*Ειδικευόμενη Ιατρός, ΩΡΛ Κλινική Πανεπιστημιακού Γενικού Νοσοκομείου Λάρισας*

[2]*Ωτορινολαρυγγολόγος*

[3]*Διευθυντής ΕΣΥ, ΩΡΛ Κλινική Πανεπιστημιακού Γενικού Νοσοκομείου Λάρισας*

[4]*Διευθυντής Καθηγητής, ΩΡΛ Κλινική Πανεπιστημιακού Γενικού Νοσοκομείου Λάρισας*

**Εισαγωγή:** Οι όγκοι εκ των παραρρινίων κόλπων είναι σχετικά σπάνιοι με πολύ χαμηλή συχνότητα εμφάνισης, ειδικά οι όγκοι εκ του μετωπιαίου κόλπου που απαντώνται σε ποσοστό 0, 3%. Ο κυρίαρχος ιστολογικός τύπος είναι ο καρκίνος εκ πλακωδών κυττάρων, ενώ βιβλιογραφικά περιγράφεται η φυλετική προδιάθεση αλλά και λοιποί προδιαθεσικοί παράγοντες για την εμφάνισή του. Η κακή πρόγνωση τέτοιων σπάνιων περιστατικών έγκειται στην ενδοκρανιακή επέκταση του όγκου είτε στη συμμετοχή δομών εκ του οφθαλμικού κόγχου.

**Παρουσίαση περιστατικού:** Παρουσιάζουμε ένα περιστατικό με ευμεγέθη όγκο παραρρινίων και πρωτοπαθή εντόπιση στο μετωπιαίο κόλπο με ενδοκογχική επέκταση. Το περιστατικό αφορά ασθενή 78 ετών ο οποίος εμφάνισε διόγκωση της μετωπιαίας χώρας σταδιακά επιδεινούμενη. Ο ασθενής, προσήλθε στα εξωτερικά ιατρεία μετά απο παραπομπή από ιδιώτη Ωτορινολοαρυγγολόγο με εντυπωσιακά ευμεγέθη εξεργασία μετωπιαίας χώρας και αρκετά, πλέον, προχωρημένη νόσο. Ο απεικονιστικός έλεγχος στον οποίο υπεβλήθη ανέδειξε ότι η εν λόγω εξεργασία φέρεται να εξορμάτε από τον μετωπιαίο κόλπου ετερόπλευρα με προ- και όπισθο- διαφραγματική επέκταση στον σύστοιχο οφθαλμικό κόγχο, αλλά χωρίς ενδοκρανιακή επέκταση. Η ιστολογική εξέταση ασθενούς ανέδειξε καρκίνωμα εκ πλακωδών κυττάρων και παραπέμφθηκε στο Ογκολογικό συμβούλιο όπου λόγω της έκτασης της νόσου προτάθηκε να ξεκινήσει η θεραπευτική παρέμβαση με εισαγωγική χημειοθεραπεία.

**Συμπεράσματα:** Σε ασθενείς με προχωρημένη νόσο του μετωπιαίου κόλπου, η γειτνίαση του με ζωτικές ανατομικές δομές, καθιστούν την χειρουργική αντιμετώπιση τεχνικά δύσκολη και με κακή, συνήθως, πρόγνωση. Η έλλειψη, επίσης, μελετών από τη βιβλιογραφία, η σπανιότητά τους και η έλλειψη εμπειρίας καθιστά ασαφή τα οφέλη από την χειρουργική προσέγγιση τέτοιων περιστατικών. Παρά ταύτα, η γνώση που προέρχεται από μεμονωμένα περιστατικά βοηθά να βρίσκεται ο καταλληλότερος συνδυασμός χειρουργικών επεμβάσεων και ογκολογικών χειρισμών.

**ΕΑ33**

**ΑΓΓΕΙΙΤΙΔΑ΄Η ΚΑΚΟΗΘΕΙΑ; ΔΙΑΓΝΩΣΤΙΚΗ ΠΡΟΣΕΓΓΙΣΗ ΣΕ ΑΣΘΕΝΗ ΜΕ ΟΓΚΟ ΠΑΡΑΡΡΙΝΙΩΝ**

**Ευφροσύνη Πάλλα**[1], Γεώργιος Κρεστινίδης[1], Χρήστος Τερζούδης[1], Μαρία Μηνασίδου[1], Νίκος Καλογρίτσας[2], Βασίλειος Λαχανάς[3]

[1]*Ειδικευόμενη Ιατρός, ΩΡΛ Κλινική Πανεπιστημιακού Γενικού Νοσοκομείου Λάρισας*

[2]*Επικουρικός Ιατρός, ΩΡΛ Κλινική Πανεπιστημιακού Γενικού Νοσοκομείου Λάρισας*

[3]*Διευθυντής ΕΣΥ, ΩΡΛ Κλινική Πανεπιστημιακού Γενικού Νοσοκομείου Λάρισας*

**Εισαγωγή:** Η κοκκιωμάτωση Wegener είναι μία συστηματική αγγειΐτιδα των μικρών και μεσαίων αρτηριών που χαρακτηρίζεται από νεκρωτικά κοκκιώματα. Η κεφαλή και ο τράχηλος, οι πνεύμονες και οι νεφροί αποτελούν τις συνήθεις ανατομικές δομές που πλήττονται. Συμπτώματα εκ της κεφαλής και του τραχήλου που αφορούν τη συγκεκριμένη νόσο πλήττονται κυρίως στα αρχικά στάδια αυτής. Σε προχωρημένα στάδια η νόσος εξελίσσεται με επιδεινούμενη αγγειΐτιδα και την προσβολή λοιπών συστημάτων.

**Παρουσίαση περιστατικού:** Παρουσιάζουμε ένα περιστατικό κοκκιωμάτωσης Wegener με πρώτη εκδήλωση αυτής στα παραρρίνια μιμούμενη κακοήθη εξεργασία. Το περιστατικό αφορά ασθενή 57 ετών με εμμένουσα ρινική συμφόρηση από εξαμήνου. Κατά την ενδοσκόπηση της ρινός αναγνωρίστηκε μόρφωμα σε άμεση επαφή με το στόμιο του γναθιαίου άντρου και σε συνέχεια με τη μέση ρινική κόγχη, η οποία έθεσε την κλινική υποψία κακοήθειας, σε συνδυασμό με τα απεικονιστικά ευρήματα. Κατά την επέμβαση, υπό γενική αναισθησία ελήφθη αρχικά καλλιέργεια πυώδους εκκρίματος από το μέσο ρινικό πόρο και ενδοσκοπικά διενεργήθηκε αφαίρεση του μορφώματος, αντροστομία και αφαιρέθηκε μέρος της μέσης ρινικής κόγχης. Η ιστοπαθολογική εκτίμηση ανέδειξε νεκρωτική κοκκιωματώδη εξεργασία ρινικού βλεννογόνου, με παρουσία εκτεταμένης γεωγραγικής νέκρωσης, στοιχεία τα οποία έθεσαν σοβαρή υπόνοια κοκκιωμάτωσης τύπου Wegener. Με το αποτέλεσμα της ιστοπαθολογικής εκτίμησης η ασθενής παραπέμφθηκε σε Ρευματολόγο για περαιτέρω παρακολούθηση και θεραπεία.

**Συμπεράσματα:** Επί υποψίας κοκκιωματώδους νόσου σε ασθενείς με χρόνιες παραρρινοκολπίτιδες είναι σημαντικό αρχικά να αποκλείονται κακοήθειες ή λοιμώξεις. Η θεραπεία είναι κυρίως συντηρητική με τοπικούς παράγοντες και αντιφλεγμονώδη. Η κοκκιωμάτωση Wegener έχει ασαφείς εκδηλώσεις, όπως προσωπαλγία, ρινική συμφόρηση, αλλά δυνητικά μείζονες στα παραρρίνια. Η προσεκτική αξιολόγηση των συμπτωμάτων του ασθενούς και της κλινικής εξέτασης καθώς και των ιστολογικών και απεικονιστικών ευρημάτων μπορεί να συνδράμει σημαντικά στη διεπιστημονική αντιμετώπιση του ασθενούς.

**ΕΑ34**

**ΑΠΟΚΑΤΑΣΤΑΣΗ ΕΛΛΕΙΜΜΑΤΩΝ ΚΕΦΑΛΗΣ ΚΑΙ ΠΡΟΣΩΠΟΥ ΜΕ ΟΛΙΚΟΥ ΠΑΧΟΥΣ ΔΕΡΜΑΤΙΚΑ ΜΟΣΧΕΥΜΑΤΑ ΑΠΟ ΤΗΝ ΚΟΙΛΙΑΚΗ ΚΑΙ ΘΩΡΑΚΙΚΗ ΧΩΡΑ**

**Ιωάννης Μπαρδάνης**
*ΓΝ-ΚΥ Ικαρίας*

**Εισαγωγή:** Η χρήση ολικού πάχους δερματικών μοσχευμάτων (FTSGs) στην αποκατάσταση ελλειμμάτων της κεφαλής και του προσώπου τόσο εξαιτίας καρκινωμάτων αλλά και καλοήθων βλαβών είναι μια τεχνική αναγνωρισμένης αξίας. Τις περισσότερες φορές χρησιμοποιούνται ως δότριες χώρες γειτονικές ανατομικές περιοχές (προ-, οπισθο-ωτιαία, υπερκλείδιος χώρα).

**Σκοπός:** Η εργασία αυτή αποσκοπεί στην παρουσίαση τριών περιστατικών εφαρμογής της τεχνικής με λήψη FTSGs από την κοιλιακή και θωρακική χώρα.
**1ο περιστατικό:** T3 βασικοκυτταρικό καρκίνωμα (BCC) ρινικής πυραμίδας σε διαβητική γυναίκα όπου επιλέχτηκε η λήψη μοσχεύματος από την κοιλιακή χώρα γιατί το απαιτούμενο μέγεθος ήταν μεγαλύτερο από το προσφερόμενο από πλησιέστερες ανατομικές περιοχές. Εμφάνισε μερική νέκρωση του μοσχεύματος λόγω αυτοτραυματισμού κατά την 2η μετεγχειρητική εβδομάδα.
**2ο περιστατικό:** Κάλυψη μείζονος ελλείμματος οπισθωτιαίας χώρας ανδρός με FTSG από την κοιλιακή χώρα. Το έλλειμμα προέκυψε μετά χρήση οπισθωτιαίου κρημνού για αποκατάσταση μερικώς ακρωτηριασμένου ωτικού πτερυγίου από δήγμα κυνός. Την 3η μετεγχειρητική εβδομάδα προσήλθε με ανοιγμένο το τραύμα της κοιλιακής χώρας μετά πτώση σε πετρώδες έδαφος. Χρειάστηκε εκ νέου χειρουργική αποκατάσταση του τραύματος.
**3ο περιστατικό:** T3 BCC κεφαλής σε καρδιοπαθή άνδρα υπό αντιπηκτική αγωγή με βηματοδότη που επηρέαζε την περιοχή της κλειδός. Επιλέχτηκε η ανώτερη θωρακική χώρα λόγω ευκολίας πρόσβασης. Τη 2η μετεγχειρητική εβδομάδα εμφάνισε αιμάτωμα λόγω πρώιμης επανέναρξης της αντιπηκτικής του αγωγής από το θεράποντα καρδιολόγο.

**Συμπέρασμα:** Παρά τις όποιες επιπλοκές, οι οποίες άλλωστε ήταν άσχετες με την τεχνική, το τελικό αισθητικό αποτέλεσμα κρίνεται ικανοποιητικό και από τους ασθενείς και από το χειρουργό.

## ΕΑ35

## ΚΥΨΕΛΛΟΕΙΔΕΣ ΚΑΡΚΙΝΩΜΑ (ACINIC CELL CARCINOMA) ΤΗΣ ΡΙΝΙΚΗΣ ΚΟΙΛΟΤΗΤΑΣ: ΣΥΣΤΗΜΑΤΙΚΗ ΑΝΑΣΚΟΠΗΣΗ ΤΗΣ ΒΙΒΛΙΟΓΡΑΦΙΑΣ

Ελένη Γκρίνια[1], Νικόλαος Γκόλιας[1], Ευθύμιος Σολωμή[1], Φανή Σαΐνη[2], Αγγελική Αλαγιάννη[3], Ιωάννης Χατζηιωάννου[4]

*[1]Ειδικευόμενη/ος Ιατρός, ΩΡΛ Κλινική Πανεπιστημιακού Γενικού Νοσοκομείου Λάρισας*

*[2]Επικουρικός Ιατρός, ΩΡΛ Κλινική Πανεπιστημιακού Γενικού Νοσοκομείου Λάρισας*

*[3]Διευθύντρια ΕΣΥ, ΩΡΛ Κλινική Πανεπιστημιακού Γενικού Νοσοκομείου Λάρισας*

*[4]Καθηγητής, ΩΡΛ Κλινική Πανεπιστημιακού Γενικού Νοσοκομείου Λάρισας*

**Εισαγωγή**: Το κυψελοειδές καρκίνωμα συνιστά ένα ασύνηθες κακόηθες νεόπλασμα των σιελογόνων αδένων, αποτελώντας μόλις το 1% του συνόλου των όγκων και το 10%-15% των καρκινωμάτων με αυτή την προέλευση. Προερχόμενο από τα εφεδρικά κύτταρα που ανευρίσκονται μεταξύ εμβόλιμων πόρων και αδενικών λοβίων, κατά κύριο λόγο αναπτύσσεται στην παρωτίδα κατά τη διάρκεια της 5ης και 6ης δεκαετίας της ζωής, ενώ με διαφορετική εντόπιση εμφανίζεται σπανίως.

**Σκοπός:** Στόχος της παρούσας εργασίας είναι η συστηματική ανασκόπηση της βιβλιογραφίας σχετικά με την ανάπτυξη του κυψελιδικού καρκινώματος στη ρινική κοιλότητα.

**Υλικό και Μέθοδος:** Πραγματοποιήθηκε ηλεκτρονική αναζήτηση τριών ιατρικών βάσεων δεδομένων (PubMed, Scopus, Embase) χρησιμοποιώντας τους όρους acinic cell carcinoma AND nasal cavity OR sinus. Κατάλληλες θεωρήθηκαν παρουσιάσεις περιστατικών, σειρών περιστατικών και μελέτες κοόρτης, ενώ αποκλείστηκαν μελέτες αναφερόμενες σε όγκους της ρινικής κοιλότητας εκτός του κυψελιδικού καρκινώματος. Ποιοτικά και ποσοτικά δεδομένα εξήχθησαν από το κείμενο και τους πίνακες κάθε άρθρου, για την καταγραφή και την ανάλυση των οποίων δημιουργήθηκε ένα αρχείο Microsoft Excel.

**Συμπεράσματα:** Η αρχική αναζήτηση απέφερε 1314 μελέτες εκ των οποίων 18 θεωρήθηκαν κατάλληλες, με συνολικό αριθμό 39 ασθενών. Δεν παρατηρήθηκε διαφορά μεταξύ των δύο φύλων, ενώ η μέση ηλικία εμφάνισης ήταν τα 32. 02 έτη (εύρος: 39-76). Συνηθέστερα σημεία εντόπισης ήταν το πλάγιο και κάτω τοίχωμα της ρινικής κοιλότητας, οι ηθμοειδείς κυψέλες και το ιγμόρειο άντρο σε ποσοστό 29. 7%, 21. 6% και 21. 6%, αντίστοιχα. Όλοι οι ασθενείς αντιμετωπίστηκαν με χειρουργική εξαίρεση της βλάβης, ενώ στο 60% των περιπτώσεων ακολούθησε ακτινοθεραπεία. Υποτροπή παρουσιάστηκε σε 3 ασθενείς, με τη συνολική επιβίωση να αγγίζει το 96. 15%.

## ΕΑ36
## Η ΕΠΙΔΡΑΣΗ ΤΗΣ ΑΝΟΣΟΘΕΡΑΠΕΙΑΣ ΣΤΗΝ ΠΟΙΟΤΗΤΑ ΤΗΣ ΦΩΝΗΣ ΑΣΘΕΝΩΝ ΜΕ ΑΛΛΕΡΓΙΚΗ ΡΙΝΙΤΙΔΑ

**Γεωργία Κατσούλη**[1,2], Παναγιώτα Μουτεβελή[3], Γεώργιος Μοιρέας[1]
[1]*ΩΡΛ Χειρουργός Mediterraneo Hospital, Γλυφάδα - Αθήνα*
[2]*Επίκουρη Καθηγήτρια Τμήμα Λογοθεραπείας Πανεπιστήμιο Πελοποννήσου-Αντικάλαμος*
[3]*Φοιτήτρια Τμήμα Λογοθεραπείας Πανεπιστήμιο Πελοποννήσου-Αντικάλαμος*

**Εισαγωγή**: Η αλλεργική ρινίτιδα(ΑΡ), είναι φλεγμονώδης πάθηση μη λοιμώδους αιτιολογίας και επηρεάζει την ποιότητα της φωνής. Η Υποδόρια και Υπογλώσσια Ανοσοθεραπεία, αποτελούν βασική θεραπευτική παρέμβαση περιορισμού της νόσου και αντιμετώπισης της αλλεργικής συμπτωματολογίας.

**Σκοπός** της μελέτης είναι η διερεύνηση της αποτελεσματικότητας της Ανοσοθεραπείας (Υποδόριας και Υπογλώσσιας) στην ποιότητα της φωνής σε ασθενείς με Αλλεργική Ρινίτιδα, με τη χρήση του Δείκτη Φωνητικής Δυσχέρειας (Voice Handicap Index-VHI) και του λογισμικού Ακουστικής Ανάλυσης της Φωνής (Praat).

**Υλικό-Μέθοδος:** Συγκρίναμε φωνητικές παραμέτρους 27 ασθενών ηλικίας 18 έως 58 ετών με (ΑΡ) πριν την έναρξη Ανοσοθεραπείας (group1) και μετά την συμπλήρωση 3 ετών (group2). Από την αντικειμενική ακουστική ανάλυση της φωνής, μέσω του λογισμικού Praat, μελετήσαμε την θεμελιώδη συχνότητα (F0), τη μεταβλητότητα του πλάτους (shimmer%) και τη μεταβλητότητα της βασικής-θεμελιώδους συχνότητας (jitter%) καθώς και την αναλογία του θορύβου προς τα αρμονικά κύματα (noise to harmonics ratio-NHR) του παραγόμενου ηχητικού σήματος. Το ερωτηματολόγιο (VHI) χρησιμοποιήθηκε ως υποκειμενικός δείκτης αυτοαξιολόγησης της φωνής των ασθενών με ΑΡ πριν και μετά την Ανοσοθεραπεία.

**Αποτελέσματα :** Από τη σύγκριση των μεταβλητών στις δύο ομάδες, προέκυψε ότι όλες οι αντικειμενικές φωνητικές παράμετροι (που μελετήθηκαν με Praat) βελτιώθηκαν μετά την ολοκλήρωση της 3ετούς Ανοσοθεραπείας, με στατιστικά σημαντική διαφορά να παρατηρείται σε όλες($p<0.05$), πλην της θεμελιώδους συχνότητας (F0), στην οποία η βελτίωση δεν ήταν στατιστικά σημαντική $p=0.283$ ($p>0.05$). Επίσης, και ο δείκτης VHI βελτιώθηκε μετά την 3ετή θεραπεία, με στατιστικά σημαντική διαφορά $p=0.001$($p<0.05$).

**Συμπέρασμα:** Σε ασθενείς με ΑΡ στους οποίους μετά από 3ετή Ανοσοθεραπεία, έχει επιτευχθεί ελάττωση της συμπτωματολογίας και περιορισμός της φλεγμονώδους νόσου, παρατηρείται βελτίωση στην ποιότητα της φωνής τους.

## ΕΑ37
## ΠΥΟΓΟΝΟ ΚΟΚΚΙΩΜΑ ΡΙΝΙΚΟΥ ΔΙΑΦΡΑΓΜΑΤΟΣ

**Ιωάννης Κόμνος**[1], Λεντιόνα Μπασιάρη[1], Χαράλαμπος Τσαφαράς[1], Ελένη Λίτσιου[1], Γεώργιος Ψυχογιός[1], Ιωάννης Καστανιουδάκης[1]

[1]*Σχολή Επιστημών Υγείας, Ιατρικό Τμήμα, Πανεπιστήμιο Ιωαννίνων, Ωτορινολαρυγγολογική Κλινική*

**Εισαγωγή:** Οι επιστάξεις ή πρόσθιες ρινορραγίες μπορεί να είναι αποτέλεσμα, εκτός των άλλων, τοποθέτησης σκουλαρικιού (nostril piercing) στο κεφαλικό τμήμα των έξω σκελών του πτερυγιαίου χόνδρου της ρινός, λόγω χρόνιου τραυματισμού του βλεννογόνου του ρινικού διαφράγματος. Σας παρουσιάζουμε μια τέτοια σπάνια περίπτωση ευμεγέθους πυογόνου κοκκιώματος σε γυναίκα έγκυο 33 ετών που αντιμετωπίσθηκε άμεσα μετά τον τοκετό.

**Παρουσίαση περιστατικού:** Γυναίκα ηλικίας 33 ετών, προσήλθε στα τακτικά ΕΙ της ΩΡΛ κλινικής του ΠΓΝΙ, λόγω επιστάξεων από τη δεξιά ρινική θαλάμη από τετραμήνου. Η ασθενής είχε εμφυτεύσει ικανού μεγέθους μεταλλικό αντικείμενο, (σκουλαρίκι ρουθουνιού), στο κεφαλικό τμήμα του έξω σκέλους του δεξιού πτερυγιαίου χόνδρου της για δεκαπέντε χρόνια. Η παράλληλη κύηση ιδιαίτερα κατά τους δύο τελευταίους μήνες, επιδείνωσε τις επιστάξεις και ανάγκασε την ασθενή να αφαιρέσει το εμφύτευμα. Μετά την αφαίρεση του εμφυτεύματος διαπιστώθηκε κατά την πρόσθια ρινοσκοπία ευμέγεθες αγγειοβριθές μόρφωμα του βλεννογόνου του ρινικού διαφράγματος. Η ασθενής αμέσως μετά τον τοκετό οδηγήθηκε στο χειρουργείο όπου υπό τοπική αναισθησία αφαιρέθηκε το μόρφωμα με χρήση ροδιοσυχνοτήτων. Η ιστολογική εξέταση έδειξε πυογόνο κοκκίωμα.

**Συμπεράσματα:** Η εμφύτευση μεταλλικών αντικειμένων ικανού μεγέθους με τη μέθοδο piercing για καλαισθητικούς λόγους στο κεφαλικό τμήμα του έξω σκέλους του πτερυγιαίου χόνδρου θα πρέπει να αποφεύγεται, ιδιαίτερα όταν συμπίπτει με κύηση, διότι μπορεί να οδηγήσει σε σχηματισμό ευμεγέθους πυογόνου κοκκιώματος στο βλεννογόνο του ρινικού διαφράγματος, λόγω χρόνιου τραυματισμού, με συνοδές έντονες επιστάξεις.

## ΕΑ38
## ΣΥΣΧΕΤΙΣΗ SCORE SNOT-22, NOSE ΚΑΙ LUND-KENNEDY ΣΕ ΑΣΘΕΝΕΙΣ ΜΕ ΧΡΟΝΙΑ ΡΙΝΟΚΟΛΠΙΤΙΔΑ

**Μεθόδιος Σταυριδόπουλος**[1], Γεωργία Τσιούμα[2], Οικονόμου Αναστασία[1], Ματθαίος Σπελέτας[3], Χαράλαμπος Σκουλάκης[4]

*[1]Ειδικευόμενος ΩΡΛ, ΩΡΛ Κλινική, ΓΝ Βόλου «Αχιλλοπούλειο», Βόλος*

*[2]Επιμελήτρια Α΄ ΩΡΛ, ΩΡΛ Κλινική, ΓΝ Βόλου «Αχιλλοπούλειο», Βόλος*

*[3]Καθηγητής Κλινικής Ανοσολογίας, Ιατρική Σχολή Πανεπιστήμιο Θεσσαλίας, Λάρισα*

*[4]Καθηγητής ΩΡΛ, Διευθυντής ΩΡΛ Κλινικής, Π. ΓΝ Λάρισας, Λάρισα*

**Εισαγωγή:** Η χρόνια ρινοκολπίτιδα (CRS) εμφανίζεται με πολλαπλούς φαινότυπους και διαφόρων διαβαθμίσεων συμπτωματολογία. Τα ερωτηματολόγια SNOT-22 και NOSE καθώς και η αξιολόγηση της κλινικής εικόνας με το score Lund-Kennedy παρέχουν τη δυνατότητα σύγκρισης μετρήσιμων μεταβλητών.

**Σκοπός και Μέθοδος:** Η μελέτη των συσχετίσεων μεταξύ των ερωτηματολογίων SNOT-22 και NOSE με τα ενδοσκοπικά ευρήματα, όπως αυτά αξιολογούνται σύμφωνα με το Lund-Kennedy score.

**Υλικό και Μέθοδος:** Πρόκειται για μια αναδρομική μελέτη, στην οποία περιλαμβάνονται ασθενείς με CRS, οι οποίοι εξετάστηκαν στα ΤΕΙ ΩΡΛ του ΓΝ Βόλου. Πραγματοποιήθηκε καταγραφή των δημογραφικών στοιχείων, της ενδοσκοπικής εικόνας (Lund-Kennedy score) και των απαντήσεων στα ερωτηματολόγια SNOT-22 και NOSE. Τα συμπτώματα του ερωτηματολογίου SNOT-22 χωρίστηκαν σε 5 υποομάδες και καταγράφηκε το συνολικό score, το score των επιμέρους ομάδων και αξιολογήθηκαν επιπλέον τα συμπτώματα που οι ασθενείς συμπλήρωσαν ως πιο ενοχλητικά. Τα παραπάνω δεδομένα συγκρίθηκαν με το φαινότυπο της CRS και το Lund-Kennedy score.

**Αποτελέσματα:** Συμπεριλήφθηκαν 16 άνδρες και 4 γυναίκες με μέσο όρο ηλικίας 46, 05 έτη, 10 με φαινότυπο CRSwNP και 10 με CRSsNP. Η ανοσμία ήταν πιο συχνή στους ασθενείς με CRSwNP παρά σε εκείνους με CRSsNP, και ιδιαίτερα στους ασθενείς με υψηλό Lund- Kennedy score. Οι ασθενείς που περιλαμβάνουν το βήχα στα ενοχλητικά συμπτώματα δεν εμφανίζουν ρινικούς πολύποδες ενώ εκείνοι με υψηλό επιμέρους score στα ψυχολογικά συμπτώματα έχουν κατά κανόνα χαμηλό συνολικό score στο SNOT-22 και στο NOSE.

**Συμπεράσματα:** Δεν βρέθηκε σαφής συσχέτιση της ενδοσκοπικής εικόνας (Lund-Kennedy score) με τη βαθμολογία στο SNOT-22, ωστόσο επιμέρους παράμετροι όπως η ανοσμία και ο βήχας φαίνεται να αφορούν συγκεκριμένες υποομάδες των ασθενών.

## ΕΑ39

## ΑΝΙΧΝΕΥΣΗ ΜΕΤΑΛΛΑΞΕΩΝ ΤΟΥ TNFRSF13B/TACI ΣΕ ΑΣΘΕΝΕΙΣ ΜΕ ΧΡΟΝΙΑ ΡΙΝΟΚΟΛΠΙΤΙΔΑ ΜΕ ΡΙΝΙΚΟΥΣ ΠΟΛΥΠΟΔΕΣ

Γεωργία Τσιούμα[1], Χαράλαμπος Σκουλάκης[2], Βασίλειος Λαχανάς[3], Ευθυμία Πετεινάκη[4], Ματθαίος Σπελέτας[5]

*[1]Επιμελήτρια Α΄ ΩΡΛ, ΩΡΛ Κλινική, ΓΝ Βόλου «Αχιλλοπούλειο», Βόλος*

*[2]Καθηγητής ΩΡΛ, Διευθυντής ΩΡΛ Κλινικής, Π. ΓΝ Λάρισας, Λάρισα*

*[3]Επιμελητής Α΄ΩΡΛ, ΩΡΛ Κλινική, Π. ΓΝ Λάρισας, Λάρισα*

*[4]Καθηγήτρια Ιατρικής Βιοπαθολογίας- Κλινικής Μικροβιολογίας, Ιατρική Σχολή Πανεπιστήμιο Θεσσαλίας, Λάρισα*

*[5]Καθηγητής Κλινικής Ανοσολογίας, Ιατρική Σχολή Πανεπιστήμιο Θεσσαλίας, Λάρισα*

**Εισαγωγή:** Η αιτιοπαθογένεια της χρόνιας ρινοκολπίτιδας με ρινικούς πολύποδες (CRSwNP) δεν είναι πλήρως γνωστή, ωστόσο μελέτες στρέφονται στην επίδραση διαταραχών της χυμικής ανοσίας. Τελευταία αναγνωρίστηκε αυξημένη έκφραση του συνδέτη BAFF και της πρωτεΐνης TACI σε δείγματα ρινικών πολυπόδων, ενώ μεταλλάξεις του *TNFRSF13B/TACI* έχουν συσχετιστεί με την εμφάνιση καλοήθους λεμφοϋπερπλασίας.

**Σκοπός- Μέθοδος:** Ο έλεγχος μεταλλάξεων του *TNFRSF13B/TACI* σε ασθενείς με CRSwNP.

**Υλικό- Μέθοδοι:** Μελετήθηκαν 44 ασθενείς με CRSwNP (άνδρες/γυναίκες: 33/11). Ο μέσος όρος ηλικίας ήταν 52, 5 έτη (εύρος ηλικίας: 16-83). Επιπλέον μια ομάδα 259 υγιών χρησιμοποιήθηκαν ως ομάδα ελέγχου (άνδρες/γυναίκες: 162/97) με μέσο όρο ηλικίας 69, 2 έτη και εύρος ηλικίας 19-86 έτη. Στους ασθενείς έγινε PCR- sequencing του γονιδίου *TNFRSF13B/TACI*, ενώ στα δείγματα των υγιών μαρτύρων είχε πραγματοποιηθεί ανίχνευση των κοινών πολυμορφισμών p. P251L (rs34562254) και p. V220A (rs56063729).

**Αποτελέσματα:** Η ανάλυση αλληλουχίας βάσεων του γονιδίου *TNFRSF13B/TACI* στους ασθενείς με CRSwNP, δεν αποκάλυψε παθογόνες μεταλλάξεις. Ωστόσο ανιχνεύτηκαν οι δύο κοινές παρανοηματικές (missense) μεταλλάξεις/ πολυμορφισμοί (p. P251L και p. V220A), τρεις σιωπηλοί πολυμορφισμοί [p. Thr27= (rs8072293), p. Pro97= (rs35062843) και p. Ser277= (rs11078355)] και τέσσερις ιντρονικοί πολυμορφισμοί [c. 445+25A>C (rs2274892), c. 632-139T>G (rs11652843), c. 632-60T>C (rs11652811) και c. 200-70C>T (rs537951875)], που ήδη έχουν περιγραφεί στη βιβλιογραφία.

**Συμπέρασμα:** Οι μεταλλάξεις του *TNFRSF13B/TACI* δε φαίνεται να παίζουν αιτιοπαθογενετικό ρόλο στην ανάπτυξη της CRSwNP.

## ΕΑ40

## ΥΠΟΠΕΡΙΧΟΝΔΡΙΑΚΑ ΑΠΟΣΤΗΜΑΤΑ ΚΑΤΩ ΠΛΑΓΙΩΝ ΡΙΝΙΚΩΝ ΧΟΝΔΡΩΝ: ΠΑΡΟΥΣΙΑΣΗ ΠΕΡΙΣΤΑΤΙΚΩΝ ΚΑΙ ΑΝΑΣΚΟΠΗΣΗ ΒΙΒΛΙΟΓΡΑΦΙΑΣ

Βαλεντίνος Σοφοκλέους[1], **Αγάπη Σκουλουδάκη[2]**, Εμμανουήλ Γιανναράκης[2], Ναταλία-Φωτεινή Τσότσιου[2], Νικόλαος Βοβολίνης[2], Ευάγγελος Νταφόπουλος[2], Ιωάννης Ψαρομμάτης[3]

*[1]Επ. Επιμελητής Β', ΩΡΛ Τμήμα, Γενικό Νοσοκομείο Παίδων Αθηνών «Π. & Α. Κυριακού», Αθήνα, Ελλάδα.*

*[2]Ειδικευόμενος ιατρός, ΩΡΛ Τμήμα, Γενικό Νοσοκομείο Παίδων Αθηνών «Π. &Α. Κυριακού», Αθήνα, Ελλάδα.*

*[3]Διευθυντής ΕΣΥ, ΩΡΛ Τμήμα, Γενικό Νοσοκομείο Παίδων Αθηνών «Π. & Α. Κυριακού», Αθήνα, Ελλάδα.*

**Εισαγωγή:** Παρόλο που τα υποπεριχονδριακά αιματώματα του ρινικού διαφράγματος αποτελούν μια καλά αναγνωρισμένη, σχετικά κοινή και δυνητικά επικίνδυνη συνέπεια τραυματισμών του μέσου προσώπου, τα αντίστοιχα αιματώματα στην περιοχή των κάτω πλάγιων χόνδρων είναι πολύ πιο ασυνήθη. Ωστόσο, μπορεί να προκαλέσουν εξίσου τρομερές συνέπειες, όπως αισθητικές παραμορφώσεις, δυσχέρεια ρινικής αναπνοής, αποστήματα και σηπτικές ενδοκράνιες επιπλοκές.

**Σκοπός:** Παρουσίαση ενδιαφερόντων περιστατικών και ανασκόπηση της διεθνούς βιβλιογραφίας.

**Υλικό και Μέθοδος:** Παρουσιάζουμε δύο περιστατικά νεαρών αγοριών, ηλικίας 11 και 3 ετών που προσήλθαν στο ΤΕΠ του νοσοκομείου μας με εικόνα αιματώματος κάτω πλάγιου χόνδρου. Αμφότερα αντιμετωπίστηκαν επιτυχώς με χειρουργική παροχέτευση των αιματωμάτων δια τομής στο πρόσθιο χείλος του κάτω πλάγιου χόνδρου που ακολουθήθηκε από πωματισμό και από του στόματος αντιβιοτική αγωγή. Η ανασκόπηση της βιβλιογραφίας έγινε τον Αύγουστο του 2022 στο Pubmed και Google Scholar.

**Αποτελέσματα:** Η ανασκόπηση εντόπισε μόλις 12 παρόμοια περιστατικά, συμπεριλαμβανομένων των δύο δικών μας, εκ των οποίων τα 9 αφορούσαν σε παιδιά, γεγονός που υποδηλώνει ότι τα παιδιά είναι πιθανώς πιο επιρρεπή στο σχηματισμό αιματωμάτων κάτω πλάγιων χόνδρων. Η υπόθεση αυτή είναι σύμφωνη με την παρατήρηση για αυξημένο επιπολασμό αιματωμάτων ρινικού διαφράγματος σε παιδιατρικούς πληθυσμούς, πιθανώς λόγω των δομικά ασθενέστερων χόνδρων και της χαλαρότερης πρόσφυσης του βλεννοπεριχονδρίου τους.

**Συμπεράσματα:** Λόγω της εξαιρετικής τους σπανιότητας, αυτά τα αιματώματα μπορεί εύκολα να διαλάθουν της προσοχής εάν δεν επισκοπείται συστηματικά η κάτω πλευρά των πτερυγιαίων χόνδρων σε κάθε περίπτωση κάκωσης του μέσου προσώπου. Η έγκαιρη διάγνωση και θεραπεία είναι πρωταρχικής σημασίας και πιθανότατα απέτρεψαν στους ασθενείς μας σοβαρές σηπτικές επιπλοκές ή εμμένουσες αισθητικές παραμορφώσεις.

## ΕΑ41
## ΧΕΙΡΟΥΡΓΙΚΗ ΑΝΤΙΜΕΤΩΠΙΣΗ ΑΜΦΟΤΕΡΟΠΛΕΥΡΗΣ ΑΤΡΗΣΙΑΣ ΡΙΝΙΚΩΝ ΧΟΑΝΩΝ: ΠΑΡΟΥΣΙΑΣΗ ΠΕΡΙΣΤΑΤΙΚΟΥ

Βαλεντίνος Σοφοκλέους[1], **Νικόλαος Βοβολίνης[2]**, Χαρούλα Καραντάνα[2], Αγάπη Σκουλουδάκη[2], Αγγελική Μπιρμπίλα[2], Κωνσταντίνος Παπαγεωργίου[2], Ιωάννης Ψαρομμάτης[3]

*[1]Επ. Επιμελητής Β', ΩΡΛ Τμήμα, Γενικό Νοσοκομείο Παίδων Αθηνών «Π. & Α. Κυριακού», Αθήνα, Ελλάδα*

*[2]Ειδικευόμενος ιατρός, ΩΡΛ Τμήμα, Γενικό Νοσοκομείο Παίδων Αθηνών «Π. & Α. Κυριακού», Αθήνα, Ελλάδα*

*[3]Διευθυντής ΕΣΥ, ΩΡΛ Τμήμα, Γενικό Νοσοκομείο Παίδων Αθηνών «Π. & Α. Κυριακού», Αθήνα, Ελλάδα*

**Εισαγωγή:** Η αμφοτερόπλευρη ατρησία ρινικών χοανών αποτελεί σπάνια συγγενή διαμαρτία που χαρακτηρίζεται από την πλήρη απόφραξη και των δύο ρινών στομίων προς τον ρινοφάρυγγα. Εκδηλώνεται με σοβαρή αναπνευστική δυσχέρεια και παράδοξη κυάνωση από τις πρώτες ήδη ώρες ζωής και χρήζει άμεσης χειρουργικής αντιμετώπισης.

**Παρουσίαση Περιστατικού:** Βρέφος θήλυ, 38 ημερών, διακομίζεται από ιδιωτικό κέντρο στο νοσοκομείο μας λόγω έντονης αναπνευστικής δυσχέρειας, όπου διασωληνώνεται και εισάγεται στη ΜΕΘ. Το βρέφος είχε γεννηθεί με αμφοτερόπλευρη ατρησία χοανών και σε ηλικία 2 ημέρων υπεβλήθη στο ιδιωτικό κέντρο σε διαστολές ρινός και τοποθέτηση stents ενδορρινικά. Μια εβδομάδα προ της διακομιδής, έγινε αφαίρεση stents, με το βρέφος να αναπτύσσει προοδευτικώς μειούμενη σίτιση, έντονη κόπωση κατά τη σίτιση και σταδιακή εγκατάσταση σοβαρής αναπνευστικής δυσχέρειας. Στο νοσοκομείο μας, δυο μέρες μετά την εισαγωγή στη ΜΕΘ, η ασθενής οδηγήθηκε στο χειρουργείο όπου υπεβλήθη σε ενδοσκοπική διόρθωση με τη χρήση ενδοσκοπίου 120° ενδοστοματικά, microdebrider και οστεογλύφανου ατρησίας χοανών. Στο τέλος του χειρουργείου τοποθετήθηκαν δυο κομμένοι ενδοτραχειακοί σωλήνες, εσωτερικής διαμέτρου 4mm, ως ρινικά stents και έλαβε εξιτήριο τέσσερις μέρες μετά, σε άριστη κατάσταση, με πλάνο για αφαίρεση των stents σε 4-8 εβδομάδες.

**Συμπεράσματα:** Η επιβίωση των νεογνών με αμφοτερόπλευρη ατρησία χοανών προϋποθέτει την έγκαιρη διάγνωση και αντιμετώπιση της σπάνιας αυτής οντότητας. Η επιδιόρθωση με χρήση ενδοσκοπίου 120° ενδοστοματικά επιτυγχάνει την ανάδρομη θέαση της ατρησίας δια του ρινοφάρυγγα και επιτρέπει τη διάνοιξη με τα κατάλληλα εργαλεία αφαίρεσης οστού υπό συνεχόμενη θέαση. Η μέθοδος αυτή θεωρείται ότι μειώνει την πιθανότητα επαναστένωσης συγκριτικά με πιο συντηρητικές μεθόδους όπως οι απλές διαστολές με τοποθέτηση stents.

## ΕΑ42

## ΟΔΟΝΤΟΓΕΝΟΥΣ ΠΡΟΕΛΕΥΣΗΣ ΥΠΟΠΕΡΙΟΣΤΙΚΟ ΑΠΟΣΤΗΜΑ ΚΑΤΩ ΤΟΙΧΩΜΑΤΟΣ ΚΟΓΧΟΥ ΣΕ ΝΗΠΙΟ 17 ΜΗΝΩΝ: ΠΑΡΟΥΣΙΑΣΗ ΕΝΔΙΑΦΕΡΟΝΤΟΣ ΠΕΡΙΣΤΑΤΙΚΟΥ

**Αγγελική Μπιρμπίλα**[1], Κωνσταντίνος Παπαγεωργίου[1], Ευάγγελος Νταφόπουλος[1], Νικόλαος Βοβολίνης[1], Αλέξανδρος Ραδιώτης[2], Βαλεντίνος Σοφοκλέους[3]

[1]*Ειδικευόμενος ιατρός, ΩΡΛ Τμήμα, Γενικό Νοσοκομείο Παίδων Αθηνών «Π. &Α. Κυριακού», Αθήνα, Ελλάδα*

[2]*Διευθυντής ΕΣΥ, ΩΡΛ Τμήμα, Γενικό Νοσοκομείο Παίδων Αθηνών «Π. &Α. Κυριακού», Αθήνα, Ελλάδα*

[3]*Επ. Επιμελητής Β', ΩΡΛ Τμήμα, Γενικό Νοσοκομείο Παίδων Αθηνών «Π. &Α. Κυριακού», Αθήνα, Ελλάδα*

### ΠΕΡΙΛΗΨΗ

**Εισαγωγή:** Το κογχικό υποπεριοστικό απόστημα αποτελεί σοβαρή επιπλοκή της οξείας ρινοκολπίτιδας που μπορεί να θέσει σε κίνδυνο την όραση ή τη ζωή του ασθενούς. Στη πλειονότητα των περιπτώσεων αφορά το έσω ή άνω τοίχωμα του κόγχου και προκύπτει από επινέμηση της φλεγμονής από τους παρακείμενους παραρρίνιους κόλπους. Εξαιρετικά σπάνια μπορεί να αφορά το κάτω τοίχωμα του κόγχου. Παρουσιάζουμε ένα ιδιαίτερο περιστατικό αποστήματος κάτω τοιχώματος, οδοντογενούς προέλευσης.

**Παρουσίαση περιστατικού:** Νήπιο θήλυ, 17 μηνών, διακομίζεται από περιφερικό πανεπιστημιακό νοσοκομείο με διάγνωση εμπυήματος αριστερού ιγμορείου άντρου με επέκταση στις ηθμοειδείς κυψέλες και κόγχο σύστοιχα, σε πρόσφατη μαγνητική τομογραφία. Στο ίδρυμα προέλευσης προηγήθηκε 6ήμερη νοσηλεία λόγω οδοντικού αποστήματος άνω κεντρικού τομέα αριστερά, που αντιμετωπίστηκε με εξαγωγή οδόντος και ενδοφλέβια αγωγή με βανκομυκίνη-μεροπενέμη βάσει αντιβιογράμματος. Κατά την εισαγωγή στην κλινική μας παρουσίαζε έντονο οίδημα και ερυθρότητα ζυγωματικής χώρας και βλεφάρων αριστερά και εξωτροπία αριστερού οφθαλμού. Ζητήθηκε αξονική τομογραφία με σκιαγραφικό που ανέδειξε υποπεριοστικό απόστημα και οστική λύση στο κάτω τοίχωμα του αριστερού κόγχου. Το νήπιο οδηγήθηκε ακολούθως στο χειρουργείο όπου διενεργήθη μέση ρινοαντροστομία και παροχέτευση αποστήματος ενδοσκοπικά. Ακολουθήσε ταχεία κλινική βελτίωση και η ασθενής εξήλθε εννέα μέρες μετά σε άριστη γενική κατάσταση με αντιβιοτική αγωγή *per os*.

**Συμπεράσματα:** Τα οδοντογενούς προέλευσης αποστήματα στο κάτω τοίχωμα του κόγχου είναι εξαιρετικά σπάνια. Μόλις οκτώ περιστατικά, σε ασθενείς κάθε ηλικίας, έχουν καταγραφεί στη διεθνή βιβλιογραφία, με τα περισσότερα από αυτά να αφορούν σε ενήλικες. Η βέλτιστη αντιμετώπιση απαιτεί στενή συνεργασία ΩΡΛ, οφθαλμίατρων και γναθοχειρουργών. Η έγκαιρη διάγνωση και αντιμετώπιση μπορεί να αποσοβήσει σοβαρότερες επιπλοκές και μόνιμη απώλεια όρασης.

## ΕΑ43

## ΥΠΟΣΚΛΗΡΙΔΙΟ ΕΜΠΥΗΜΑ ΚΑΙ ΘΡΟΜΒΩΣΗ ΑΝΩ ΟΒΕΛΙΑΙΟΥ ΚΟΛΠΟΥ ΣΥΝΕΠΕΙΑ ΟΞΕΙΑΣ ΡΙΝΟΚΟΛΠΙΤΙΔΑΣ ΣΕ ΕΔΑΦΟΣ COVID-19 ΝΟΣΗΣΗΣ: ΠΑΡΟΥΣΙΑΣΗ ΠΕΡΙΣΤΑΤΙΚΟΥ

Σταυρούλα-Αλεξάνδρα Φαλιάγκα[1], **Βαλεντίνος Σοφοκλέους**[2], Ευάγγελος Νταφόπουλος[1], Ναταλία-Φωτεινή Τσότσιου[1], Αγάπη Σκουλουδάκη[1], Εμμανουήλ Γιανναράκης[1], Ιωάννης Ψαρομμάτης[3]

*[1]Ειδικευόμενος ιατρός, ΩΡΛ Τμήμα, Γενικό Νοσοκομείο Παίδων Αθηνών «Π. &Α. Κυριακού», Αθήνα, Ελλάδα*

*[2]Επ. Επιμελητής Β', ΩΡΛ Τμήμα, Γενικό Νοσοκομείο Παίδων Αθηνών «Π. &Α. Κυριακού», Αθήνα, Ελλάδα*

*[3]Διευθυντής ΕΣΥ, ΩΡΛ Τμήμα, Γενικό Νοσοκομείο Παίδων Αθηνών «Π. &Α. Κυριακού», Αθήνα, Ελλάδα*

**Εισαγωγή:** Η ενδοκράνια επέκταση της φλεγμονής αποτελεί σπάνια αλλά δυνητικά θανατηφόρα επιπλοκή της οξείας ρινοκολπίτιδας. Η επίπτωση και επικινδυνότητά της φαίνεται να αυξάνεται σε υπόβαθρο συνυπάρχουσας λοίμωξης από τον ιό SARS COV-2. Παρουσιάζουμε ένα περιστατικό ταυτόχρονης επιπλεγμένης οξείας ρινοκολπίτιδας και COVID-19 λοίμωξης με ατυχή εξέλιξη.

**Παρουσίαση περιστατικού:** Έφηβος, 14 χρονών, COVID-19 θετικός, παραπέμφθηκε από επαρχιακό νοσοκομείο λόγω εμπύρετου, πάρεσης αριστερού άνω άκρου, αυχεναλγίας και φωτοφοβίας. Ο απεικονιστικός έλεγχος ανέδειξε πανκολπίτιδα ιδίως αριστερά, με ευμέγεθες υποσκληρίδιο εμπύημα μετωποκροταφοβρεγματικά και έντονα πιεστικά φαινόμενα. Ο ασθενής μεταφέρθηκε άμεσα στο χειρουργείο για επείγουσα κρανιεκτομή/παροχέτευση εμπυήματος. Πραγματοποιήθηκε επίσης ανάτρηση του αριστερού μετωπιαίου κόλπου και ρινοαντροστομία αριστερά. Κατά το 3ο 24ωρο της νοσηλείας του πραγματοποιήθηκε MRI-MRA-MRV όπου ανέδειξε θρόμβωση του άνω οβελιαίου κόλπου καθώς και υπολειπόμενη συλλογή μετωποκροταφοβρεγματικά, η οποία παροχετεύθηκε εκ νέου στο χειρουργείο. Μετά από μια σύντομη περίοδο σταθεροποίησης, ο ασθενής εμφάνισε εκ νέου επιδείνωση και αύξηση των δεικτών φλεγμονής. Νέος απεικονιστικός έλεγχος, ανέδειξε κατάληψη όλων των παραρρίνιων κόλπων, κυτταροτοξικό εγκεφαλικό οίδημα με περιοχές ισχαιμίας και εμπύημα δεξιά μετωποκροταφικά. Το 9ο 24ωρο νοσηλείας, οδηγήθηκε για 3η φορά στο χειρουργείο όπου έγινε ανάτρηση δεξιού μετωπιαίου κόλπου, μέση ρινοαντροστομία και πρόσθια ηθμοειδεκτομή άμφω και παροχέτευση εμπυήματος. Ωστόσο, ο ασθενής δεν εμφάνισε βελτίωση και τελικά κατέληξε.

**Συμπεράσματα:** Το περιστατικό αποτελεί ένα δείγμα σοβαρής επιπλεγμένης ρινοκολπίτιδας, χωρίς ανταπόκριση στις θεραπευτικές παρεμβάσεις, πιθανώς λόγω της ταυτόχρονης λοίμωξης από τον SARS COV-2. Η αυξημένη επίπτωση ενδοκράνιων επιπλοκών σε έδαφος COVID-19 λοίμωξης έχει προσφάτως τεκμηριωθεί, ωστόσο, χρειάζονται περισσότερα δεδομένα για να εδραιωθεί η συσχέτιση του ιού με τη σοβαρότητα/έκβαση της νόσου.

## ΕΑ44

## ΧΕΙΡΟΥΡΓΙΚΗ ΑΝΤΙΜΕΤΩΠΙΣΗ ΣΥΓΓΕΝΟΥΣ ΣΤΕΝΩΣΗΣ ΑΠΙΟΕΙΔΟΥΣ ΣΤΟΜΙΟΥ ΡΙΝΟΣ: ΠΑΡΟΥΣΙΑΣΗ ΠΕΡΙΣΤΑΤΙΚΟΥ

Βαλεντίνος Σοφοκλέους[1], Ναταλία-Φωτεινή Τσότσιου[2], Σταυρούλα-Αλεξάνδρα Φαλιάγκα[2], Νικόλαος Βοβολίνης[2], Αγάπη Σκουλουδάκη[2], Χαρούλα Καραντάνα[2], Ιωάννης Ψαρομμάτης[3]

*[1]Επ. Επιμελητής Β', ΩΡΛ Τμήμα, Γενικό Νοσοκομείο Παίδων Αθηνών «Π. & Α. Κυριακού», Αθήνα, Ελλάδα*

*[2]Ειδικευόμενος ιατρός, ΩΡΛ Τμήμα, Γενικό Νοσοκομείο Παίδων Αθηνών «Π. & Α. Κυριακού», Αθήνα, Ελλάδα*

*[3]Διευθυντής ΕΣΥ, ΩΡΛ Τμήμα, Γενικό Νοσοκομείο Παίδων Αθηνών «Π. & Α. Κυριακού», Αθήνα, Ελλάδα*

**Εισαγωγή:** Η συγγενής στένωση του απιοειδούς στομίου της ρινός (ΣΣΑΣΡ) αποτελεί μία σπάνια και δυνητικά θανατηφόρα αιτία ρινικής απόφραξης σε νεογνά που συμβαίνει λόγω οστικής υπερανάπτυξης της ρινικής απόφυσης της άνω γνάθου.

**Παρουσίαση περιστατικού:** Τελειόμηνο νεογνό μεταφέρεται στη ΜΕΝΝ του νοσοκομείου μας λόγω σοβαρής δυσχέρειας αναπνοής και κυάνωσης που αναπτύχθηκε αιφνίδια εννέα ώρες μετά τη γέννησή του. Το νεογνό διασωληνώθηκε και λόγω αποτυχίας διόδου ρινογαστρικού σωλήνα από τις ρινικές θαλάμες ζητήθηκε ΩΡΛ εκτίμηση. Πραγματοποιήθηκε εύκαμπτη ρινολαρυγγοσκόπηση όπου διαπιστώθηκε αρχικά μεγάλη δυσκολία στη διέλευση του ενδοσκοπίου 2, 9mm με φυσιολογική ωστόσο βατότητα ρινικών χοανών και φυσιολογική ανατομία και λειτουργία λαρυγγοφάρυγγα. Την 3η ημέρα ζωής πραγματοποιήθηκε αξονική τομογραφία που αποκάλυψε ΣΣΑΣΡ και την ύπαρξη μονήρους κεντρικού τομέα άνω γνάθου. Το νεογνό οδηγήθηκε στο χειρουργείο την 5η ημέρα ζωής όπου πραγματοποιήθηκαν ρινικές διαστολές με σημαντική κλινική βελτίωση αρχικά. Ωστόσο, ακολούθως επανεμφάνισε επεισοδιακή δυσχέρεια με ταχύπνοια και αποκορεσμούς. Την 35η ημέρα ζωής υποβλήθηκε σε χειρουργική διόρθωση της ΣΣΑΣΡ μέσω υποχειλικής προσπέλασης με χρήση διαμαντένιας φρέζας 2mm. Δέκα μήνες μετά, το βρέφος παραμένει χωρίς σημεία αναπνευστικής δυσχέρειας.

**Συμπεράσματα:** Παρά την εξαιρετική σπανιότητα της, η ΣΣΑΣΡ πρέπει να περιλαμβάνεται στη διαφορική διάγνωση κάθε σοβαρής νεογνικής ρινικής απόφραξης. Η έγκαιρη διάγνωση απαιτεί υψηλό δείκτη υποψίας και επιβεβαιώνεται όταν το πλάτος του απιοειδούς στομίου στην αξονική τομογραφία είναι μικρότερο των 11mm. Η αρχική αντιμετώπιση μπορεί να είναι συντηρητική αρχικά, με ρινική αποσυμφόρηση και διαστολές, αλλά όταν οι συντηρητικές προσεγγίσεις αποτυγχάνουν, θα πρέπει να αντιμετωπίζεται χειρουργικά. Η διόρθωση μέσω υποχειλικής προσπέλασης αποτελεί μια αποτελεσματική και με ελάχιστη μετεγχειρητική νοσηρότητα επέμβαση.

## ΕΑ45

## ΧΕΙΡΟΥΡΓΙΚΗ ΑΝΤΙΜΕΤΩΠΙΣΗ ΕΥΜΕΓΕΘΟΥΣ ΥΠΟΠΕΡΙΟΣΤΙΚΟΥ ΑΠΟΣΤΗΜΑΤΟΣ ΕΣΩ ΚΑΙ ΑΝΩ ΤΟΙΧΩΜΑΤΟΣ ΚΟΓΧΟΥ: ΠΑΡΟΥΣΙΑΣΗ ΠΕΡΙΣΤΑΤΙΚΟΥ

Χαρούλα Καραντάνα[1], Βαλεντίνος Σοφοκλέους[2], Ναταλία-Φωτεινή Τσότσιου[1], Σταυρούλα-Αλεξάνδρα Φαλιάγκα[1], Αγγελική Μπιρμπίλα[1], Ιωάννης Ψαρομμάτης[3]

*[1]Ειδικευόμενος ιατρός, ΩΡΛ Τμήμα, Γενικό Νοσοκομείο Παίδων Αθηνών «Π. &Α. Κυριακού», Αθήνα, Ελλάδα*

*[2]Επ. Επιμελητής Β', ΩΡΛ Τμήμα, Γενικό Νοσοκομείο Παίδων Αθηνών «Π. &Α. Κυριακού», Αθήνα, Ελλάδα*

*[3]Διευθυντής ΕΣΥ, ΩΡΛ Τμήμα, Γενικό Νοσοκομείο Παίδων Αθηνών «Π. &Α. Κυριακού», Αθήνα, Ελλάδα*

**Εισαγωγή:** Το υποπεριοστικό απόστημα κόγχου είναι μια σπάνια, σοβαρή επιπλοκή της οξείας ρινοκολπίτιδας που μπορεί να οδηγήσει σε μόνιμη απώλεια όρασης ή να θέσει σε κίνδυνο τη ζωή. Συνήθως εντοπίζεται στο έσω τοίχωμα του κόγχου ως επιπλοκή ηθμοειδίτιδας, ενώ σπανιότερα επεκτείνεται άνωθεν της μετωπο-ηθμοειδικής ραφής ή εντοπίζεται στα υπόλοιπα τοιχώματα του κόγχου.

**Παρουσίαση περιστατικού:** Κορίτσι 7, 5 ετών παραπέμφθηκε από περιφερικό νοσοκομείο λόγω οιδήματος και ερυθρότητας βλεφάρων δεξιά και εμπύρετο από 36ώρου. Η οφθαλμολογική και ΩΡΛ εξέταση στην εισαγωγή ανέδειξαν μειωμένη οπτική οξύτητα (3/10) δεξιά, με σοβαρή πρόπτωση, οφθαλμοπληγία και αδυναμία κινητικότητας δεξιού οφθαλμού προς τα άνω. Ζητήθηκε επείγουσα αξονική τομογραφία με σκιαγραφικό η οποία ανέδειξε ευμέγεθες, δίλοβο υποπεριοστικό απόστημα που εκτεινόταν εκατέρωθεν της μετωπο-ηθμοειδικής ραφή και αφορούσε το έσω και άνω τοίχωμα του δεξιού κόγχου. Η ασθενής οδηγήθηκε εσπευσμένα στο χειρουργείο όπου διενεργήθηκε παροχέτευση αποστήματος μέσω τομής Lynch και ακολούθως μέση αντροστομία και ηθμοειδεκτομή ενδοσκοπικά. Η κλινική εικόνα του οφθαλμού είχε αργή αλλά σταθερή εξέλιξη με τη νοσηλεία να συνεχίζεται μέχρι τη συμπλήρωση 25 ημερών ενδοφλέβιας αντιβιοτικής αγωγής με καθημερινές οφθαλμολογικές επανεκτιμήσεις και δυο μαγνητικές τομογραφίες κόγχων προς παρακολούθηση της σταδιακής βελτίωσης. Εξήλθε με οπτική οξύτητα 8/10 και ελάχιστα επηρεασμένη κινητικότητα δεξιού οφθαλμού. Στον επανέλεγχο μια εβδομάδα αργότερα ο οφθαλμός παρουσίαζε οπτική οξύτητα 10/10 και πλήρες εύρος κινητικότητας.

**Συμπεράσματα:** Παρά την σοβαρή μείωση οπτικής οξύτητας κατά την εισαγωγή, η έγκαιρη διάγνωση και χειρουργική αντιμετώπιση απέτρεψε τη μόνιμη απώλεια όρασης. Η σημαντική επέκταση του αποστήματος προς τα άνω με προσβολή του άνω ορθού μυός αποτελούν σοβαρή ένδειξη για χρήση ανοικτής προσπέλασης.

## ΕΑ46

## ΜΕΜΟΝΩΜΕΝΗ ΠΑΡΕΣΗ ΑΠΑΓΩΓΟΥ ΝΕΥΡΟΥ ΣΕ ΕΔΑΦΟΣ ΟΞΕΙΑΣ ΣΦΗΝΟΕΙΔΙΤΙΔΑΣ

**Γεωργία Παπαχρήστου**[1], Γεωργία Τσιούμα[2], Μεθόδιος Σταυριδόπουλος[1], Σταύρος Νικητόπουλος[1], Αναστασία Οικονόμου[1], Αφροδίτη Αντωνίου[3]

*Γενικό Νοσοκομείο Βόλου «Αχιλλοπούλειο»*

*[1]Ειδικευόμενος ΩΡΛ, ΩΡΛ Κλινική, ΓΝ Βόλου «Αχιλλοπούλειο», Βόλος*

*[2]Επιμελήτρια Α΄ ΩΡΛ, ΩΡΛ Κλινική, ΓΝ Βόλου «Αχιλλοπούλειο», Βόλος*

*[3]Διευθύντρια, Ακτινοδιαγνωστικό Τμήμα, ΓΝ Βόλου «Αχιλλοπούλειο», Βόλος*

**Εισαγωγή:** Η οξεία σφηνοειδίτιδα αποτελεί μία σχετικά ασυνήθη λοίμωξη των παραρρίνιων κόλπων, καθώς αφορά περίπου στο 3% όλων των περιπτώσεων οξείας ρινοκολπίτιδας. Λόγω της γειτνίασης των σφηνοειδών κόλπων με τον οφθαλμό, το σηραγγώδη κόλπο, τα οφθαλμοκινητικά κρανιακά νεύρα αλλά και το ενδοκράνιο, δύναται να εμφανιστούν οφθαλμικές ή ενδοκράνιες επιπλοκές σε φλεγμονές αυτού. Υπάρχουν σποραδικές αναφορές στη βιβλιογραφία που αφορούν σε μονήρη πάρεση του απαγωγού νεύρου σε έδαφος οξείας σφηνοειδίτιδας.

**Παρουσίαση περιστατικού:** Ασθενής άρρεν 72 ετών προσήλθε αιτιώμενος ρινική συμφόρηση, οπισθοβολβικό άλγος και διπλωπία από 24ωρου. Από τη νευρολογική εξέταση αναγνωρίστηκε μονόπλευρη πάρεση του απαγωγού νεύρου. Κατά την ενδοσκόπηση εντοπίστηκαν πυώδεις εκκρίσεις στο στόμιο του σύστοιχου σφηνοειδούς κόλπου. Η αξονική τομογραφία ανέδειξε πλήρη κατάληψη του σφηνοειδούς και η μαγνητική τομογραφία δεν αναγνώρισε άλλη παθολογία στην πορεία του απαγωγού. Ο ασθενής ετέθη σε ενδοφλέβια αντιμικροβιακή αγωγή, ρινοπλύσεις και ρινικά αποσυμφορητικά. Η οφθαλμοκινητικότητα άρχισε να βελτιώνεται στο πρώτο 48ωρο με πλήρη αποκατάσταση της λειτουργίας του απαγωγού τη δέκατη ημέρα.

**Συμπεράσματα:** Το απαγωγό νεύρο αποτελεί τη συνηθέστερα εμπλεκόμενη εγκεφαλική συζυγία σε παθήσεις του σφηνοειδή κόλπου, αν και η μεμονωμένη του προσβολή είναι εξαιρετικά σπάνια. Οι πιθανοί λόγοι αυτής της εμπλοκής είναι: η διασπορά της φλεγμονής στο περίβλημα του νεύρου, η μηχανική συμπίεση αυτού στο σηραγγώδη κόλπο και η ισχαιμία του σε έδαφος θρόμβωσης του σηραγγώδους. Η άμεση έναρξη αντιμικροβιακής θεραπείας συνήθως είναι αρκετή για την αντιμετώπιση, ενώ η ενδοσκοπική διάνοιξη του στομίου πραγματοποιείται επί επιμονής της συμπτωματολογίας.

## ΕΑ47

## ΠΛΑΚΩΔΕΣ ΚΑΡΚΙΝΩΜΑ ΡΙΝΙΚΗΣ ΚΟΙΛΟΤΗΤΑΣ ΜΕ ΕΠΕΚΤΑΣΗ ΣΤΟ ΡΙΝΙΚΟ ΔΙΑΦΡΑΓΜΑ ΚΑΙ ΔΙΗΘΗΣΗ ΤΟΥ ΡΙΝΙΚΟΥ ΟΣΤΟΥ ΠΑΡΟΥΣΙΑΣΗ ΠΕΡΙΣΤΑΤΙΚΟΥ

**Ματθίλδη Χρόνη**[1], Ναταλία Φούρλα[2], Mohannad Almomani[3], Παναγιώτης Γιαννόπουλος[4]

[1]*Επιμ. Α΄ ΩΡΛ Κλινική ΓΝΑ «Ευαγγελισμός»*

[2]*Ειδικευόμενη ΩΡΛ Κλινική ΓΝΑ «Ευαγγελισμός»*

[3]*Ειδικευόμενος ΩΡΛ Κλινική ΓΝΑ «Ευαγγελισμός»*

[4]*Επιμ Β΄ Πλαστική και Επανορθωτική Χειρουργική ΓΝΑ «Ευαγγελισμός»*

**Εισαγωγή:** Τα κακοήθη νεοπλάσματα της ρινός και παραρρίνιων κόλπων αποτελούν μία σπάνια κλινική οντότητα. Ο συνηθέστερος ιστολογικός τύπος είναι τα πλακώδη καρκινώματα που αποτελούν περισσότερο από το 50 % των περιστατικών. Παρότι η επίπτωση των νεοπλασμάτων είναι μικρότερη, η πενταετής επιβίωση φαίνεται να παραμένει ίδια, στο 50%. Αυτό οφείλεται στην καθυστερημένη διάγνωση και στο αυξημένο ποσοστό τοπικής υποτροπής.

**Παρουσίαση περιστατικού:** Ανδρας 67 ετών, προσήλθε για διερεύνηση βλάβης ρινός που εντοπιζόταν στο δέρμα του αριστερού ρινικού οστού. Η ενδοσκόπηση της ρινός ανέδειξε βλάβη που φαινόταν να εξορμάται από την ρινική κοιλότητα, στην εσωτερική επιφάνεια του ρινικού οστού, διηθούσε το σύνολο του διαφράγματος και έφθανε μεχρι τον σύστοιχο έσω κανθό. Η βιοψία υπό τοπική αναισθησία ανέδειξε την ύπαρξη πλακώδους καρκινώματος. Ο ασθενής υπεβλήθη σε χειρουργική αφαίρεση που περιλάμβανε το αριστερό ρινικό οστό και το σύνολο του διαφράγματος. Στην πρώτη επέμβαση δεν έγινε κάποια αποκατάσταση του ελλείμματος και 7 μήνες μετά, τα χειρουργικά όρια ήταν ελεύθερα υποτροπής. Στη συνέχεια ακολούθησε δεύτερη επέμβαση, αφού διαπιστώθηκε εκ νέου ιστολογικά ότι δεν υπήρχε υποτροπή με αποκατασταση του ελλείμματος με αιματούμενο μετωπιαίο κρημνό. Δύο χρόνια μετά ο ασθενής παραμένει ελεύθερος νόσου.

**Συμπέρασμα:** Η αντιμετώπιση εκτεταμένου κακοήθους νεοπλάσματος της ρινός μπορεί να γίνει σε δύο χρόνους έτσι ώστε η τοποθέτηση κρημνών να γίνει σε υγιη όρια και να είναι δυνατή η παρακολούθηση πιθανής υποτροπής.

## ΕΑ48

## ΚΑΚΟΗΘΕΣ ΝΕΟΠΛΑΣΜΑ ΠΡΟΔΟΜΟΥ ΡΙΝΟΣ. ΠΑΡΟΥΣΙΑΣΗ ΔΥΟ ΠΕΡΙΣΤΑΤΙΚΩΝ

**Ματθίλδη Χρόνη**[1], Αλεξάνδρα Κόβατς[2], Χρίστίνα Μάγκου[3]

*[1]Επιμ Α΄ ΩΡΛ Κλινική ΓΝΑ «Ευαγγελισμός»*

*[2]Ειδικευόμενη ΩΡΛ Κλινική ΓΝΑ «Ευαγγελισμός»*

*[3]Επιμ. Α Παθολογοανατομικό Τμημα «Ευαγγελισμός»*

**Εισαγωγή:** Ο καρκίνος προδόμου ρινός αποτελεί σπάνια νόσο με συχνότητα 1% όλων των όγκων κεφαλής και τραχήλου. Πρόκειται για όγκους που αναπτύσσονται στο limen nasi, στο όριο μεταξύ δέρματος και βλεννογόνου ρινός. Παρότι συχνά κατατάσσονται στους καρκίνους τις ρινικής κοιλότητας ογκολογικά ομοιάζουν με τους καρκίνους του δέρματος εκ πλακωδών κυττάρων και διαφέρουν ιστολογικά από τους όγκους της ρινικής κοιλοτητας.
Σκοπός της εργασίας μας είναι η παρουσίαση δυο περιστατικών κακοήθους όγκου προδόμου ρινός συμπεριλαμβάνοντας τη κλινική εικόνα, τη διάγνωση και τη χειρουργική αντιμετώπιση των περιστατικών.

**Παρουσίαση περιστατικού:** 1ο περιστατικό Ασθενής 67 ετών προσήλθε λόγω μορφώματος ρινικής κοιλότητας. Ελήφθη βιοψία με τοπική αναισθησία που ανέδειξε την ύπαρξη πλακώδους καρκινώματος ρινός Έγινε εκτομή με πλαστική αποκατάσταση του ελλείματος. Διεγχειρητικά τα όρια ήταν αρνητικά, εντούτοις μετά από 9 μήνες εμφάνισε υποτροπή που αντιμετωπίστηκε με ακτινοθεραπεία.
2ο περιστατικό Ασθενής ετών 70 προσήλθε λόγω μορφώματος προδόμου ρινός που διηθούσε την εξωτερική το δέρμα του ρωθωνα εξωτερικά. Αντιμετωπίστηκε με εκτομή της βλάβης με πλαστική αποκατάσταση με χονδρο από τη κύμβη και αιματούμενο παρειακό κρημνό. Οκτώ μήνες μετά εμφάνισε μετασταση σε υπογνάθιο λεμφαδενα και ακολούθησε λεμφαδενικος καθαρισμός και ακτινοθεραπεία.

**Συμπέρασμα:** Η αντιμετώπιση του καρκίνοι προδόμου ρινός περιλαμβάνει χειρουργική αφαίρεση με αποκατάσταση του ελλείμματος με σκοπό τη βέλτιστη αισθητική αλλά και λειτουργική αποκατάσταση. Η τοπική υποτροπή και οι απομακρυσμένες μεταστάσεις δεν είναι σπάνιες και μπορούν να αντιμετωπιστούν με συμπληρωματική ακτινοθεραπεία.

## ΕΑ49
## ΑΜΦΟΤΕΡΟΠΛΕΥΡΗ ΟΛΙΚΗ ΑΤΡΗΣΙΑ ΡΙΝΙΚΩΝ ΧΟΑΝΩΝ ΣΕ ΕΝΗΛΙΚΑ. ΠΑΡΟΥΣΙΑΣΗ ΠΕΡΙΣΤΑΤΙΚΟΥ

**Ματθίλδη Χρόνη**[1], Αλεξάνδρα Κόβατς[2], Δημήτρης Έξαρχος[3]

[1]*Επιμ. Α. ΓΝΑ «Ευαγγελισμός»*

[2]*Ειδικευόμενη ΓΝΑ «Ευαγγελισμός»*

[3]*Διευθυντής Ακτινολογικού τμήματος ΓΝΑ «Ευαγγελισμός»*

**Εισαγωγή:** Η ατρησία των ρινικών χοανών είναι συγγενής διαμαρτία στην οποία οι ρινικές χοάνες είναι αποκλεισμένες από μεμβράνη, οστό ή και τα δύο λόγω αποτυχίας διάνοιξης των ρινικών κογχών κατά την εμβρυική ανάπτυξη. Η μονόπλευρη ατρησία μπορεί να διαγνωστεί καθυστερημένα ενώ η αμφοτερόπλευρη πλήρης ατρησία των ρινικών κογχών θεωρείται ασύμβατη με τη ζωή καθώς τα νεογνά ανασαίνουν υποχρεωτικά από τη μύτη. Η εμφάνιση αμφοτερόπλευρης πλήρους αδιάγνωστης ρινικής ατρησίας είναι εξαιρετικά σπάνια.

**Παρουσίαση περιστατικού:** Γυναίκα 30 ετών προσήλθε λόγω χρόνιας ρινικής απόφραξης, δυσχέρεια ρινικής αναπνοής και κεφαλαλγίας. Ανέφερε παλαιότερη ΩΡΛ εξέταση στην οποία είχαν διαγνωστεί ρινικοί πολύποδες και είχε συστηθεί χειρουργική αφαίρεση. Η ενδοσκόπηση της ρινός ανέδειξε παρουσία άφθονων ρινικών εκκρίσεων, μετά την αναρρόφηση των οποίων διαπιστώθηκε απόφραξη των ρινικών χοανών, η οποία επιβεβαιώθηκε στην αξονική τομογραφία. Η ασθενής υπεβλήθη σε ενδοσκοπική διάνοιξη των ρινικών χοανών αμφω με οπίσθια εκτομή του διαφράγματος και τοποθέτηση κρημνών.

**Συμπεράσματα:** Η πρωτοδιάγνωση αμφοτερόπλευρης ατρησίας των ρινικών χοανών σε ενήλικα είναι εξαιρετικά σπάνια καθώς τα νεογνά ανασαίνουν υποχρεωτικά από τη μύτη. Εντούτοις θα πρέπει ο ΩΡΛ να γνωρίζει την ύπαρξη της οντότητας αυτής έτσι ώστε να γίνεται η σωστή διάγνωση και χειρουργική αντιμετώπιση.

## ΕΑ50
## Η ΕΠΙΔΡΑΣΗ ΤΟΥ ΑΤΜΟΣΦΑΙΡΙΚΟΥ ΡΥΠΟΥ «ΔΙΟΞΕΙΔΙΟ ΤΟΥ ΑΖΩΤΟΥ» ΣΤΗ ΧΡΟΝΙΑ ΡΙΝΟΚΟΛΠΙΤΙΔΑ

**Αναστασία Οικονόμου**[1], Γεωργία Τσιούμα[2], Μεθόδιος Σταυριδόπουλος[1], Ιωάννης Χατζηιωάννου[3], Χαράλαμπος Σκουλάκης[4]

*[1]Ειδικευόμενος Ιατρός, ΩΡΛ Κλινική, Γενικό Νοσοκομείο Βόλου «Αχιλλοπούλειο»*

*[2]Επιμελήτρια Α΄, ΩΡΛ Κλινική, Γενικό Νοσοκομείο Βόλου «Αχιλλοπούλειο»*

*[3]Αν. Καθηγητής ΩΡΛ, Διευθυντής ΩΡΛ Κλινικής, Πανεπιστημιακό Γενικό Νοσοκομείο Λάρισας*

*[4]Καθηγητής ΩΡΛ, Διευθυντής ΩΡΛ Κλινικής, Πανεπιστημιακό Γενικό Νοσοκομείο Λάρισας*

**Εισαγωγή:** Σύμφωνα με τον Παγκόσμιο Οργανισμό Υγείας (ΠΟΥ) πάνω από το 90% του παγκόσμιου πληθυσμού διαμένει σε περιοχές που οι ατμοσφαιρικοί ρύποι υπερβαίνουν τις κατώτερες ασφαλείς συγκεντρώσεις που έχουν θεσπιστεί. Η λειτουργία της ρινικής κοιλότητας ως πρώτος φραγμός άμυνας έναντι των ρύπων σε συνδυασμό με την υψηλή επίπτωση της χρόνιας ρινοκολπίτιδας (ΧΡΚ) και την αμφιλεγόμενη παθοφυσιολογία της, έχει στρέψει την έρευνα τα τελευταία έτη προς την αναζήτηση της συσχέτισης της ατμοσφαιρικής ρύπανσης με τη ΧΡΚ.

**Σκοπός:** Η παρούσα εργασία έχει σκοπό την ανασκόπηση της διεθνούς βιβλιογραφίας όσον αφορά στη συσχέτιση ενός συγκεκριμένου κοινού ατμοσφαιρικού ρύπου, του διοξειδίου του αζώτου ($NO_2$), με τη ΧΡΚ.

**Υλικό και Μέθοδος:** Μετά από την συνδυασμένη αναζήτηση λέξεων-κλειδιών [(«nitrogen dioxide» or «$NO_2$») AND («CRS» or «chronic rhinosinusitis» or «chronic sinusitis»)] στη βάση δεδομένων του Pubmed και την ανάλυση κατά PRISMA των αποτελεσμάτων, συμπεριλήφθησαν 9 άρθρα στην παρούσα μελέτη.

**Συμπεράσματα:** Από την ανασκόπηση της βιβλιογραφίας στην παρούσα εργασία δεν φαίνεται να υπάρχει συσχέτιση της αύξησης των επιπέδων των ρύπων $NO_2$ με την επίπτωση της ΧΡΚ. Υπάρχουν, ωστόσο, ενδείξεις για την επίδραση του συγκεκριμένου ρύπου στη βαρύτητα της νόσου. Επιπλέον η ανομοιογένεια των περιοχών, όσον αφορά στα επίπεδα της ατμοσφαιρικής ρύπανσης, δυσχεραίνει την εξαγωγή αντιπροσωπευτικών αποτελεσμάτων. Περαιτέρω μελέτες απαιτούνται για ασφαλέστερα συμπεράσματα.

**ΕΑ51**

## ΧΡΟΝΙΑ ΡΙΝΟΚΟΛΠΙΤΙΔΑ ΧΩΡΙΣ ΡΙΝΙΚΟΥΣ ΠΟΛΥΠΟΔΕΣ (CRSsNP) ΣΕ ΕΔΑΦΟΣ ΔΕΥΤΕΡΟΠΑΘΟΥΣ ΥΠΟΓΑΜΜΑΣΦΑΙΡΙΝΑΙΜΙΑΣ

**Μεθόδιος Σταυριδόπουλος**[1], Γεωργία Τσιούμα[2], Παπαχρήστου Γεωργία[1], Οικονόμου Αναστασία[1], Νικητόπουλος Σταύρος[1], Σπελέτας Ματθαίος[3]

*Γενικό Νοσοκομείο Βόλου, «Αχιλλοπούλειο»*

*[1]Ειδικευόμενος ΩΡΛ, ΩΡΛ Κλινική, ΓΝ Βόλου «Αχιλλοπούλειο», Βόλος*

*[2]Επιμελήτρια Α΄ ΩΡΛ, ΩΡΛ Κλινική, ΓΝ Βόλου «Αχιλλοπούλειο», Βόλος*

*[3]Καθηγητής Κλινικής Ανοσολογίας, Ιατρική Σχολή Πανεπιστήμιο Θεσσαλίας, Λάρισα*

**Εισαγωγή:** Η αιτιοπαθογένεια της χρόνιας ρινοκολπίτιδας (CRS) δεν έχει πλήρως διευκρινιστεί. Οι ασθενείς με υπογαμμασφαιριναιμία, είτε πρωτοπαθή (CVID, sIgAD, κα) είτε δευτεροπαθή, εκδηλώνουν στην πλειοψηφία τους χρόνιες υποτροπιάζουσες λοιμώξεις από το ανώτερο αναπνευστικό. Παρουσιάζουμε ένα περιστατικό με CRSsNP που διαγνώστηκε με δευτεροπαθή υπογαμμασφαιριναιμία σε έδαφος λήψης ριτουξιμάμπης για Non-Hodgkin λέμφωμα (NHL), που αντιμετωπίστηκε με χορήγηση γ-σφαιρίνης.

**Παρουσίαση περιστατικού:** Ασθενής θήλυ 37 ετών προσέρχεται στα ΤΕΙ ΩΡΛ αιτιώμενη ρινική συμφόρηση και καταρροή, μετωπιαία κεφαλαλγία και βήχα από έτους χωρίς εποχιακή κατανομή. Είχε λάβει αγωγή με ενδορρινικά κορτικοστεροειδή, αντιισταμινικά (p. o. και ενδορρινικά) και αντιλευκοτριενικά p. o. χωρίς βελτίωση. Από το ιστορικό της ανέφερε NHL μεσοθωρακίου προ πενταετίας για το οποίο εκτός των άλλων έλαβε και ριτουξιμάμπη, με πλήρη υποχώρηση της νόσου, αυτοάνοση θυρεοειδίτιδα, ψωρίαση, λεύκη και πολλαπλές λοιμώξεις του κατώτερου αναπνευστικού. Κατά τη κλινική εξέταση εμφάνιζε ενδοσκοπική εικόνα CRSsNP (Lund-Kennedy score 4) και σε ερωτηματολόγιο SNOT-22 score 58.
Λόγω του ιστορικού της πραγματοποιήθηκε ποσοτικός προσδιορισμός ανοσοσφαιρινών IgA, IgM, IgG και υποτάξεων αυτής, όπου αναδείχθηκε βαριά υπογαμμασφαιριναιμία. Δεδομένων των φυσιολογικών τιμών ανοσοσφαιρινών προ της ανοσοθεραπείας, η ασθενής διαγνώστηκε με δευτεροπαθή υπογαμμασφαιριναιμία απότοκο πιθανόν της αγωγής με ριτουξιμάμπη.
Έλαβε ενδοφλέβια και υποδόρια γ-σφαιρίνη με πλήρη υποχώρηση των συμπτωμάτων εντός 6 μηνών.

**Συμπεράσματα:** Τα δεδομένα τη βιβλιογραφίας είναι αντικρουόμενα σε ό, τι αφορά στην επίπτωση των πρωτοπαθών υπογαμμασφαιριναιμιών στη CRS. Ωστόσο, η δευτεροπαθής υπογαμμασφαιριναιμία ενδέχεται να αποτελεί αίτιο, αν και σπάνιο, της CRS. Η ορθή λήψη του ιστορικού αποτελεί τον ακρογωνιαίο λίθο για τη διάγνωση και την αντιμετώπιση.

## ΕΑ52

## ΚΑΚΟΗΘΗ ΝΕΟΠΛΑΣΜΑΤΑ ΡΙΝΟΣ - ΠΑΡΑΡΡΙΝΙΩΝ ΚΟΛΠΩΝ: Η ΕΜΠΕΙΡΙΑ ΤΗΣ ΩΡΛ ΚΛΙΝΙΚΗΣ ΤΟΥ Π. ΓΝ ΛΑΡΙΣΑΣ

Γεώργιος Κρεστινίδης[1], Αθανάσιος Φουνταρλής[1], Νίκος Καλογρίτσας[2], Μαρία Αλεξίου[1], Ελένη Γκρίνια[1], Ιωάννης Χατζηιωάννου[3]

*[1]Ειδικευόμενος Ιατρός, ΩΡΛ Κλινική Πανεπιστημιακού Γενικού Νοσοκομείου Λάρισας*

*[2]Επικουρικός Ιατρός, ΩΡΛ Κλινική Πανεπιστημιακού Γενικού Νοσοκομείου Λάρισας*

*[3]Καθηγητής, , ΩΡΛ Κλινική Πανεπιστημιακού Γενικού Νοσοκομείου Λάρισας*

**Εισαγωγή:** Οι κακοήθεις όγκοι ρινός – παραρρινίων είναι σπάνιοι και αντιπροσωπεύουν λιγότερο από το 1% του συνόλου των νεοπλασμάτων. Οι συχνότερες μορφές είναι το καρκίνωμα εκ πλακωδών κυττάρων και το αδενοκαρκίνωμα, που μαζί αποτελούν το 80% του συνόλου των καρκινωμάτων ρινός και συνδέονται αιτιολογικά με την επαγγελματική έκθεση σε σωματίδια σκόνης από ξύλο και άλλες χημικές ουσίες.

**Σκοπός:** Η μελέτη της επίπτωσης, των χαρακτηριστικών και της πρόγνωσης των κακοήθων νεοπλασμάτων ρινος – παραρρίνιων κόπλων.

**Υλικό και μέθοδος:** Πραγματοποιήθηκε αναδρομική μελέτη των φακέλων των ασθενών με κακοήθη νεοπλάσματα ρινός – παραρρινίων που νοσηλεύτηκαν στην ΩΡΛ κλινική του Πανεπιστημιακού Γενικού Νοσοκομείου Λάρισας, από την 01/01/2010 έως την 31/12/2020.

**Αποτελέσματα:** Καταγράφηκαν συνολικά 13 περιστατικά (9 Άνδρες – 4 Γυναίκες). Η μέση ηλικία ήταν ετών και τα συχνότερα σύμπτωματα κατά την εξέταση ήταν η ρινική συμφόρηση και η ρινορραγία. Ο κύριος ιστολογικός τύπος στη συγκεκριμένη σειρά περιστατικών ήταν καρκινώματα εκ πλακωδών κυττάρων 9/13.

**Συμπεράσματα:** Ο καρκίνος ρινός - παραρρίνιων κόλπων είναι σπάνιος και η συνολική πρόγνωση παραμένει κακή, με μικρή βελτίωση τις τελευταίες δεκαετίες, παρά τη σημαντική μείωση της σχετιζόμενης με τη θεραπεία νοσηρότητας. Θεραπεία εκλογής είναι η χειρουργική εξαίρεση, όταν αυτό είναι εφικτό. Δυστυχώς στην μελέτη μας δεν συμπεριλήφθηκε ο HPV παράγοντας. Στο μέλλον θα έχουμε καλύτερη συσχέτιση του HPV με τις κακοήθειες της ρινός και των παραρρίνιων κόλπων.

## ΕΑ53

## ΠΡΟΣΑΡΜΟΓΗ ΤΩΝ ΕΙΔΙΚΩΝ ΓΙΑ ΤΗΝ ΑΛΛΕΡΓΙΚΗ ΡΙΝΙΤΙΔΑ ΕΡΩΤΗΜΑΤΟΛΟΓΙΩΝ ΠΟΙΟΤΗΤΑΣ ΖΩΗΣ RQLQ ΚΑΙ mini-RQLQ ΣΤΟΝ ΕΛΛΑΔΙΚΟ ΠΛΗΘΥΣΜΟ

Πέτρος Κατσιμπρής[1], **Στέργιος Λιαλιάρης[1]**, Γρηγόριος Τρυψιάνης[2], Αθανασία Πρίντζα[3], Ευάγγελος Γιωτάκης[4], Ευθύμιος Σιμόπουλος[1], Ιωάννης Κωνσταντινίδης[3], Μιχαήλ Κατωτομιχελάκης[1]

*[1]Πανεπιστημιακή Ωτορινολαρυγγολογική Κλινική, Τμήμα Ιατρικής, Δημοκρίτειο Πανεπιστήμιο Θράκης, Αλεξανδρούπολη*

*[2]Εργαστήριο Στατιστικής, Τμήμα Ιατρικής, Δημοκρίτειο Πανεπιστήμιο Θράκης, Αλεξανδρούπολη*

*[3]Α' Πανεπιστημιακή Ωτορινολαρυγγολογική Κλινική, Τμήμα Ιατρικής, Αριστοτέλειο Πανεπιστήμιο Θεσσαλονίκης, Θεσσαλονίκη*

*[4]Α' Πανεπιστημιακή Ωτορινολαρυγγολογική Κλινική, Τμήμα Ιατρικής, Εθνικό & Καποδιστριακό Πανεπιστήμιο Αθηνών, Αθήνα*

**Εισαγωγή:** Τα ερωτηματολόγια (RQLQ και mini-RQLQ) αποτελούν τα ειδικά εργαλεία που χρησιμοποιούνται παγκοσμίως για την διερεύνηση της επίπτωσης της αλλεργικής ρινίτιδας στην ποιότητα ζωής των ασθενών.

**Σκοπός:** Η διερεύνηση της αξιοπιστίας και προσαρμογή των ειδικών αυτών ερωτηματολογίων για χρήση στον Ελλαδικό πληθυσμό, η αποκάλυψη και συζήτηση των διαφορών που παρουσιάζουν, η αξιολόγηση των ψυχομετρικών χαρακτηριστικών τους και τέλος η αξιολόγηση της επίδραση της αλλεργικής ρινίτιδας στην ποιότητα ζωής σε σχέση με την ηλικία και το φύλο και οι αλλαγές τους μετά τη θεραπεία.

**Υλικό και Μέθοδος:** Μελετήθηκαν 98 ασθενείς με αλλεργική ρινίτιδα και χρησιμοποιήθηκαν δύο γενικά (Short Form 36-SF36 και Beck Depression Inventory- BDI) και δύο ειδικά για την αλλεργική ρινίτιδα (Rhinoconjunctivitis Quality of Life Questionnaire- RQLQ και η σύντομη έκδοσή αυτού-mini-RQLQ) ερωτηματολόγια. Τα συμπτώματα αξιολογήθηκαν με το Total 5 Symptom Score.

**Αποτελέσματα:** Η εσωτερική συνέπεια και η αξιοπιστία της δοκιμαστικής δοκιμής και για τα δύο ερωτηματολόγια αποδείχθηκε υψηλή. Η συγκλίνουσα εγκυρότητα των ερωτηματολογίων έδειξε σημαντικές αρνητικές συσχετίσεις των συνολικών βαθμολογιών των ερωτηματολογίων RQLQ και mini-RQLQ με τη συνολική βαθμολογία SF-36 και θετικές συσχετίσεις με το BDI και το T5SS. Η διερεύνηση της διακριτικής εγκυρότητας των ερωτηματολογίων αξιολογώντας την απόκριση θεραπείας ευρέθηκε στατιστική σημαντική. Σε σχέση με το φύλο οι γυναίκες παρουσίασαν υψηλότερες τιμές βελτίωσης, ενώ δεν παρατηρήθηκαν διαφορές σε σχέση με την ηλικία των ασθενών.

**Συμπεράσματα** Αποδείξαμε για πρώτη φορά ότι οι ελληνικές εκδόσεις του ερωτηματολογίου RQLQ και mini-RQLQ αποτελούν αξιόπιστες και έγκυρες μέθοδοι διερεύνησης της επίδρασης στην ποιότητα ζωής των ασθενών με αλλεργική ρινίτιδα, τόσο σε παιδιατρικούς πληθυσμούς, εφήβους, όσο και σε ενήλικες.

## ΕΑ54

## ΑΝΕΠΙΘΥΜΗΤΕΣ ΕΝΕΡΓΕΙΕΣ ΤΩΝ ΜΟΝΟΚΛΩΝΙΚΩΝ ΑΝΤΙΣΩΜΑΤΩΝ ΟΜΑΛΙΖΟΥΜΑΜΠΗΣ, ΝΤΟΥΠΙΛΟΥΜΑΜΠΗΣ ΚΑΙ ΜΕΠΟΛΙΖΟΥΜΑΜΠΗΣ ΚΑΤΑ ΤΗ ΧΡΗΣΗ ΤΟΥΣ ΩΣ ΘΕΡΑΠΕΙΑΣ ΓΙΑ ΤΗ ΧΡΟΝΙΑ ΡΙΝΟΚΟΛΠΙΤΙΔΑ: ΑΝΑΣΚΟΠΗΣΗ ΤΗΣ ΒΙΒΛΙΟΓΡΑΦΙΑΣ

**Γεώργιος Παπαχαραλάμπους**[1], Μελίνα Κατσιλίδου[2], Γεράσιμος Καραγεώργος[1], Δημήτριος Νταβίλης[1], Γεώργιος Φύρμπας[2], Ιωάννης Κωνσταντινίδης[3], Μιχάλης Κατωτομιχελάκης[2]

[1]*ΩΡΛ Κλινική ΓΝΑ «Η Ελπίς», Αθήνα*

[2]*Πανεπιστημιακή Ωτορινολαρυγγολογική Κλινική, Τμήμα Ιατρικής, Δημοκρίτειο Πανεπιστήμιο Θράκης, Αλεξανδρούπολη*

[3]*Α' Πανεπιστημιακή Ωτορινολαρυγγολογική Κλινική, Τμήμα Ιατρικής, Αριστοτέλειο Πανεπιστήμιο Θεσσαλονίκης, Θεσσαλονίκη*

**Εισαγωγή:** Η χρήση των μονοκλωνικών αντισωμάτων, πέραν των αρχικών ενδείξεων διευρύνεται διαρκώς και περιλαμβάνει, πλέον, και την χρόνια ρινοκολπίτιδα με ρινικούς πολύποδες.

**Σκοπός:** Η ανασκόπηση της βιβλιογραφίας αναφορικά με τις ανεπιθύμητες ενέργειες τριών από τα πιο διαδεδομένα μονοκλωνικά αντισώματα: της ομαλιζουμάμπης, της ντουπιλουμάμπης και της μεπολιζουμάμπης και η προσπάθεια συγκριτικής αποτίμησής ως προς το προφίλ ασφαλείας τους.

**Υλικό και μέθοδος:** Ανασκόπηση της βιβλιογραφίας των τελευταίων 15 ετών με συγκεκριμένα κριτήρια επιλογής και αποκλεισμού, οδήγησε στην πλήρη μελέτη και αποτίμηση συνολικά 34 εργασιών, εκ των οποίων 20 τυχαιοποιημένων μελετών με ομάδα ελέγχου (RCT's) και 14 μετα-αναλύσεων/έμμεσων (ITC's) συγκριτικών μελετών.

**Αποτελέσματα:** Οι τρεις αυτοί βιολογικοί παράγοντες αξιολογούνται γενικά ως ασφαλείς και καλά ανεκτοί από τους ασθενείς. Οι συχνότερες ανεπιθύμητες ενέργειες περιλαμβάνουν λοιμώξεις και τοπικές φλεγμονές, αναπνευστικές-θωρακικές και μεσοθωρακικές διαταραχές. Σοβαρές ανεπιθύμητες ενέργειες και θανατηφόρα συμβάματα έχουν αναφερθεί πολύ σπάνια και δεν φαίνεται να σχετίζονται με την θεραπεία. Η μεγάλη ετερογένεια ως προς τη μεθοδολογία, την επιλογή των καταληκτικών στόχων, τα κριτήρια επιλογής ασθενών και την εξαγωγή των δεδομένων, ανάμεσα στις ερευνητικές εργασίες, καθιστά την έμμεση σύγκριση των βιολογικών παραγόντων δύσκολη. Απευθείας συγκρίσεις μεταξύ των βιολογικών παραγόντων και μεγαλύτερες πολυκεντρικές τυχαιοποιημένες κλινικές μελέτες, που θα εστιάσουν στις ανεπιθύμητες ενέργειες των μονοκλωνικών αντισωμάτων, με επαρκή χρόνο παρακολούθησης, θεωρούνται απαραίτητες.

**Συμπεράσματα:** Σχεδόν το σύνολο των μελετών συμφωνούν ότι οι τρεις αυτοί βιολογικοί παράγοντες παρουσιάζουν πολύ καλό προφίλ ασφαλείας και δεν σχετίζονται με σοβαρές ανεπιθύμητες ενέργειες. Πέραν των συνηθέστερα καταγεγραμμένων, υπάρχουν μεμονωμένα περιστατικά θανάτων ή κακοηθειών, τα οποία όμως δεν φαίνεται να παρουσιάζουν αποδεδειγμένα αιτιολογική συσχέτιση με τη λήψη αυτών των μονονοκλωνικών αντισωμάτων.

# Αναρτημένες Ανακοινώσεις

# e-POSTER

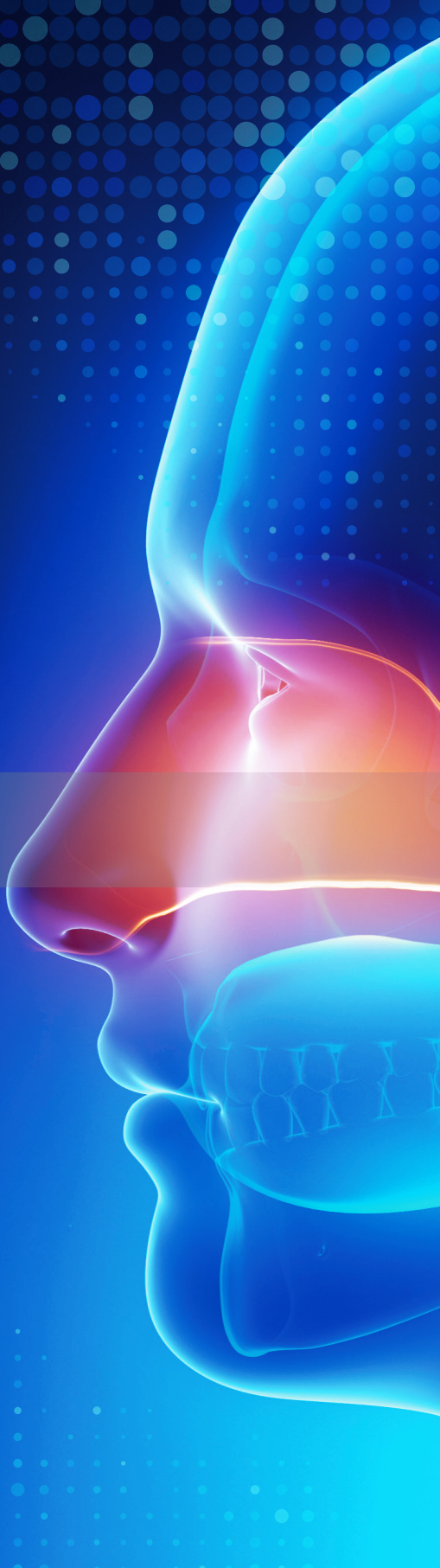

**EP01**

## ΜΕΛΕΤΗ ΤΗΣ ΕΠΙΔΡΑΣΗΣ ΤΗΣ ΜΕΣΟΓΕΙΑΚΗΣ ΔΙΑΤΡΟΦΗΣ ΣΤΗΝ ΕΜΦΑΝΙΣΗ ΑΛΛΕΡΓΙΚΗΣ ΡΙΝΙΤΙΔΑΣ ΣΕ ΠΑΙΔΙΑ ΗΛΙΚΙΑΣ 12-14 ΕΤΩΝ: GREEK GLOBAL ASTHMA NETWORK Phase I

**Αικατερίνη Δρύλλη**[1], Γιώργος Αντωνογεώργος[2], Μαρία Μανδραπύλια[2], Ευαγγελία Λιάκου[2], Αλεξάνδρα Κουτσοκέρα[2], Παύλος Δρακονταειδής[2], Μαρία Θανασιά[2], Κωνσταντίνος Πρίφτης[2], Κωνσταντίνος Δούρος[2], Δημοσθένης Παναγιωτάκος[1]

*[1]Τμήμα Επιστήμης Διαιτολογίας-Διατροφής, Σχολής Επιστημών Υγείας & Αγωγής, Χαροκόπειο Πανεπιστήμιο*

*[2]Γ' Παιδιατρική Κλινική, Ιατρική Σχολή, Πανεπιστήμιο Αθηνών*

**Εισαγωγή:** Η Αλλεργική Ρινίτιδα (ΑΡ) αποτελεί ανοσολογική απάντηση σε γενετικούς και περιβαλλοντικούς παράγοντες και δυσχεραίνει τη ποιότητα ζωής των πασχόντων.

**Σκοπός:** Η επίδραση της προσκόλλησης στη Μεσογειακή διατροφή στην εμφάνιση ΑΡ σε παιδιά ηλικίας ετών.

**Υλικό και Μέθοδος:** Συγχρονική μελέτη, μέρος του Global Asthma Network Phase I. Δεδομένα από παιδιά ηλικίας ετών, αγόρια και κορίτσια καταγράφηκαν το διάστημα ΦεβρουάριοςΜάρτιος στην Αθήνα. Το ερωτηματολόγιο KIDMED, με ερωτήσεις (με εύρος), χρησιμοποιήθηκε για την αξιολόγηση του βαθμού προσκόλλησης (σκορ : υψηλός, μέτριος και : χαμηλός) στο πρότυπο μεσογειακής διατροφής ατόμων ετών.

**Αποτελέσματα:** Το από τους συμμετέχοντες είχε KIDMED σκορ, το σκορ και μόλις το σκορ. Αναφορικά με την επιδημιολογία της ΑΡ, το των παιδιών δήλωσε ότι έπασχε από ΑΡ. Τα παιδιά με KIDMED σκορ είχαν μικρότερη πιθανότητα να εμφανίσουν ΑΡ σε σχέση με εκείνα με KIDMED σκορ, ενώ παιδιά με KIDMED σκορ παρουσίαζαν μικρότερη πιθανότητα να πάσχουν από ΑΡ σε σχέση με τα παιδιά με KIDMED σκορ.

**Συμπεράσματα:** Χαμηλού έως μετρίου βαθμού προσήλωση στο πρότυπο μεσογειακής διατροφής παρατηρείται σε περίπου εννέα στα δέκα παιδιά, ηλικίας ετών, με φορές μεγαλύτερη πιθανότητα για εμφάνιση ΑΡ σε σχέση με εκείνα με υψηλού βαθμού προσήλωσης.

## EP02
## Η ΑΛΛΕΡΓΙΚΗ ΡΙΝΙΤΙΔΑ ΩΣ ΑΙΤΙΑ ΙΛΙΓΓΟΥ

**Αγγελική Τσαπραντζή**[1], Κωνσταντίνα Τσαπραντζή[2], Χάρης Τριανταφυλλίδης[3]
[1]*ΩΡΛ Κλινική ΓΝ Καβάλας*
[2]*Π. Ι. Φαναρίου Κιλκίς*
[3]*Α Πνευμονολογική Κλινική ΓΝ Καβάλας*

**Εισαγωγή:** Η αλλεργική ρινίτιδα οφείλεται σε τύπο Ι υπερευαισθησία. Εμφανίζεται σε συχνότητα 7-16% με αυξανόμενη επίπτωση στον πληθυσμό. Ίλιγγος οφειλόμενος σε αλλεργική ρινίτιδα με δυσλειτουργία της ευσταχιανής σάλπιγγος είναι σπάνιος. Ίλιγγος είναι η ψευδαίσθηση της κίνησης του ασθενούς σε σχέση με το περιβάλλον. Η αλλεργική ρινίτιδα κληρονομείται από γονείς στα παιδιά. Επίσης, περιβαλλοντικοί παράγοντες συμβάλουν στην εκδήλωσή της. Η αλλεργική αντίδραση αρχίζει με την είσοδο του εισπνεόμενου αλλεργιογόνου στο βλεννογόνο της ρινός. Γίνεται ευαισθητοποίηση του ασθενούς με παραγωγή IgE αντισωμάτων. Αργότερα, νέα είσοδος του αεροαλλεργιογόνου οδηγεί σε σύνδεση του με τα μαστοκύτταρα, τα οποία υφίστανται αποκοκκίωση ισταμίνης και άλλων μεσολαβητών της φλεγμονής, που επιφέρουν αγγειοδιαστολή και εξαγγείωση υγρών. Με τον τρόπο αυτό προκαλείται οίδημα, ρινική συμφόρηση, ρινόρροια, δυσλειτουργία ευσταχιανής σάλπιγγος, πταρμοί, κνησμό, βήχα, κεφαλαλγία, παραρρινοκολπίτιδα. Το οίδημα του βλεννογόνου και η καταρροή, οδηγεί σε απόφραξη της ευσταχιανής σάλπιγγος, διαταραχή της ισορροπίας πιέσεων στο μέσο ους, συλλογή υγρού και εκδήλωση ιλίγγου λόγω πίεσης της ωοειδούς-στρογγύλης θυρίδος.

**Παρουσίαση περιστατικού:** Παρουσιάζουμε την περίπτωση αγοριού 15 ετών με ιστορικό επαναλαμβανόμενων επεισοδίων ιλίγγου, ετήσια αλλεργία στη σκόνη και γύρη και άσθμα. Κλινικά εμφάνιζε μπούκωμα στη μύτη, πταρμούς, κεφαλαλγία, βήχα, βαρηκοΐα δεξιά, εμβοές. Το ακοόγραμμα έδειξε μικτού τύπου βαρηκοΐα δεξιά, 40db. Το τυμπανόγραμμα ήταν τύπου C αμφωτερόπλευρα. Ενώ το αντανακλαστικό του αναβολέα δεν παράγονταν αμφοτερόπλευρα. Η αξονική τομογραφία έδειξε ιγμορίτιδα αριστερά. Έλαβε θεραπεία με κορτιζόνη, αντιϊσταμινικά, αποσυμφορητικά, αντιβίωση. Η αποκατάσταση της λειτουργίας της ευσταχιανής σάλπιγγος οδήγησε σε ίαση του ιλίγγου.

**Συμπεράσματα:** Η αλλεργική ρινίτιδα, όταν δεν διαγνωσθεί, αντιμετωπιστεί εγκαίρως μπορεί σε ορισμένες περιπτώσεις να προκαλέσει ίλιγγο.

## EP03
## ΕΠΙΣΤΑΞΗ ΟΦΕΙΛΟΜΕΝΗ ΣΤΗ ΝΟΣΟ RENDU OSLER WEBER

**Αγγελική Τσαπραντζή**[1], Κωνσταντίνα Τσαπραντζή[2], Γεώργιος Τεπελόπουλος[3]

[1]*ΩΡΛ Κλινική ΓΝ Καβάλας*

[2]*Π.Ι. Φαναρίου Κιλκίς*

[3]*Β΄ Χειρουργική Κλινική ΓΝ Καβάλας*

**Εισαγωγή:** Η επίσταξη στη νόσο Rendu Osler Weber ή κληρονομική αιμορραγική τηλεαγγειεκτασία, είναι σπάνια. Η επίπτωση είναι 1-2 περιπτώσεις σε 100. 000 πληθυσμό.
Σκοπός της Μελέτης είναι η διερεύνηση της αιτιοπαθογένειας – θεραπείας της νόσου Rendu Osler Weber. Είναι συστηματική πάθηση που κληρονομείται με τον αυτοσωματικό επικρατούντα χαρακτήρα. Γονιδιακές μεταλλάξεις στο γονίδιο της ενδογλίνης και στο γονίδιο της ακτιβίνης Α υποδοχέα τύπου ΙΙ, θεωρούνται αιτίες πρόκλησης της νόσου. Κλινικά ο ασθενής εμφανίζει τηλεαγγειεκτασίες στο δέρμα του προσώπου και στο βλεννογόνο της ρινός με υποτροπιάζουσες ρινορραγίες. Αιμορραγίες υπάρχουν και από το γαστρεντερικό σύστημα (25%), τους πνεύμονες (10%) και σπάνια από τον εγκέφαλο ως αγγειακό εγκεφαλικό επεισόδιο.
Η αντιμετώπιση της ρινορραγίας γίνεται με επιπωματισμό της μύτης είτε με ηλεκτροκαυτηρίαση των τηλεαγγειεκτασικών αγγείων. Άλλη μέθοδος θεραπείας είναι η αφαίρεση τμήματος βλεννογόνου του ρινικού διαφράγματος και τοποθέτηση δερματικού μοσχεύματος. Οι αιμορραγίες από τις αρτηριοφλεβώδεις δυσπλασίες στη μύτη ή σε άλλα όργανα μπορούν να αντιμετωπιστούν με εμβολισμό.
Υλικό και Μέθοδος: Παρουσιάζουμε την περίπτωση άνδρα 68 ετών που προσήλθε με ρινορραγία στα επείγοντα και έγινε επιπωματισμός της ρινός για την επίσχεσή της. Από το ιστορικό προέκυψε νόσος Rendu Osler Weber που είχε κληρονομήσει από την μητέρα του. Ο γιός του έπασχε από τη νόσο ενώ η κόρη του όχι. Ο εργαστηριακός έλεγχος έδειξε μεγάλη πτώση του αιματοκρίτη Hb: 27, 70%, λόγω των συχνών, επαναλαμβανόμενων ρινορραγιών.

**Αποτελέσματα:** Η έγκαιρη και αποτελεσματική αντιμετώπιση των επιστάξεων της νόσου Rendu Osler Weber προλαμβάνει τις σοβαρές επιπλοκές.

**Συμπεράσματα:** Η πρόγνωση της κληρονομικής αιμορραγικής τηλεαγγειεκτασίας είναι καλή εφόσον ο ασθενής λάβει άμεσα την αρμόζουσα θεραπεία.

## EP04

## ΕΠΙΣΚΛΗΡΙΔΙΟ ΑΠΟΣΤΗΜΑ ΚΡΟΤΑΦΙΚΟΥ ΛΟΒΟΥ ΕΠΙΠΛΑΚΕΝ ΟΞΕΙΑΣ ΣΦΗΝΟΕΙΔΙΤΙΔΑΣ

Αθανασία Τουργέλη[2], **Κωνσταντίνος Χρας**[1], Mohannad Almomani[1], Παναγιώτης Πυργάκης[1], Νικόλαος Δριμάλας[3]

*[1]Ειδικευόμενος ΩΡΛ Κλινικής ΓΝΑ «Ευαγγελισμός»*

*[2]Επιμελήτρια Α ΩΡΛ Κλινικής ΓΝΑ ΑΣΚΛΗΠΕΙΟ ΒΟΥΛΑΣ*

*[3]Διευθυντής ΩΡΛ Κλινικής ΓΝΑ «Ευαγγελισμός»*

**Εισαγωγή:** Το επισκληρίδιο απόστημα είναι μια σπάνια διαταραχή που προκαλείται από μόλυνση στην περιοχή μεταξύ των οστών του κρανίου και των μεμβρανών που καλύπτουν τον εγκέφαλο (μήνιγγες). Στον κροταφικό λοβό πιο συχνή αρχική εστία είναι η περιοχή του ωτός και πιο σπάνια οι παραρρίνιοι κόλποι.

**Παρουσίαση περιστατικού:** Ασθενής γυναίκα 53 ετών παραπέμπεται για ΩΡΛ εκτίμηση στην κλινική μας από παθολογική κλινική άλλου νοσοκομείου, για επιδείνωση κεφαλαλγίας από δεκαημέρου, οίδημα ΔΕ παρειάς, εμέτους και μείωση οπτικής οξύτητας ΔΕ οφθαλμού. Από το ιστορικό αναφέρεται εμμένουσα κεφαλαλγία ινιακά από εξαμήνου με αξονική εγκεφάλου τότε που περιέγραφε κατάληψη ΔΕ σφηνοειδούς και έλαβε αντιβίωση χωρίς υποχώρηση της κεφαλαλγίας. Η ασθενής προ δεκαημέρου προσήλθε στα επείγοντα μεγάλου τριτοβάθμιου νοσοκομείου για την ίδια κεφαλαλγία με οίδημα παρείας ΔΕ, υπεβλήθει σε αξονική εγκεφάλου και τραχήλου όπου αναφέρεται οίδημα μαλακών μορίων τραχηλικά ΔΕ και αιμοραγική θλάση ΔΕ κροταφικού λόβου (χωρίς να αναφέρεται τραυματική κάκωση), όπου εξήλθε με οδηγίες. Λόγω παραμονής της συμπτωματολογίας η ασθενής επανεξετάζεται σε παθολογικά ΤΕΠ άλλου νοσοκομείου με νεες αξονικές εγκεφάλου και σπλαχνικού όπου περιγράφεται μονήρης κατάληψη ΔΕ σφηνοειδούς και αιμοραγική θλάση ΔΕ κροταφικού λοβού. Η ασθενής τελικά παραπέμφθηκε στην ΩΡΛ κλινική μας για εκτίμηση. Στην ενδοσκόπηση βρέθηκε οίδημα ρινοφάρυγγα και οίδημα στο στόμιο του ΔΕ σφηνοειδούς χωρίς πυορροή, εικόνα που αποδόθηκε σε οξεία σφηνοειδίτιδα (CRP 20, 7), με εστίες πιθανής οστεοποίησης. Η νευροχειρουργική εκτίμηση ανέδειξε ισχυρή υποψία επισκληρίδιου αποστήματος κροταφικού λοβού το οποίο επιβεβαιώθηκε σε MRI εγκεφάλου. Διενεργήθηκε από την ΩΡΛ κλινική επείγουσα σφηνοειδεκτομή ΔΕ τυπου I-II και μεταφέρθηκε στην Νευροχειρουργική κλινική για παρακολούθηση του αποστήματος για το οποίο τελικά νοσηλεύτηκε για πέντε εβδομάδες με ενδοφλέβια αντιβιωτική αγωγή και εξήλθε σε πολύ καλή κλινική κατάσταση.

**Συμπεράσματα:** Η σωστή διάγνωση, κατάλληλη θεραπεία και τακτική επανεξέταση του ασθενούς με σφηνοειδίτιδα πρέπει να επαγρυπνεί τον κλινικό ιατρό για το ενδεχόμενο χειρουργικής παρέμβασης προς αποφυγή επέκτασης της λοίμωξης στον εγκέφαλο.

## EP05
## ΠΡΟΣΕΓΓΙΣΗ ΑΣΘΕΝΟΥΣ ΜΕ ΠΤΩΣΗ ΑΝΟΣΟΠΟΙΗΤΙΚΟΥ ΚΑΙ ΡΙΝΙΚΟΥΣ ΠΟΛΥΠΟΔΕΣ

**Ζαχαρίας Καλεντάκης**[1], Ανδριάνα Ράζου[2], Αντωνία Αρβανίτη[2], Νεκτάριος Παπαπετρόπουλος[3], Σοφία Σταματάκη[3]

*[1]Ειδικευόμενος ιατρός, Τμήμα Ωτορινολαρυγγολογίας, Νοσοκομείο Παίδων «Η ΑΓΙΑ ΣΟΦΙΑ», Αθήνα, Ελλάδα*

*[2]Επικουρικός Επιμελητής Β Τμήμα Ωτορινολαρυγγολογίας, Νοσοκομείο Παίδων «Η ΑΓΙΑ ΣΟΦΙΑ», Αθήνα, Ελλάδα*

*[3]Επιμελητής Α, Τμήμα Ωτορινολαρυγγολογίας, Νοσοκομείο Παίδων «Η ΑΓΙΑ ΣΟΦΙΑ», Αθήνα, Ελλάδα*

**Εισαγωγή**: Η εξασθένιση του ανοσοποιητικού δημιουργεί πρόσφορο έδαφος για την ανάπτυξη ευκαιριακών λοιμώξεων. Η παρούσα εργασία στόχο έχει να παρουσιάσει τη διαγνωστική και θεραπευτική προσέγγιση ασθενούς σε ανοσοκαταστολή.

**Παρουσίαση Περιστατικού**

Ασθενής 15 ετών με ιστορικό σαρκώματος Ewing στο αριστερό μηριαίο από διετίας υπό ΧΜΘ, εκτιμήθηκε λόγω ρινικής συμφόρησης και διαλείπουσας ανοσμίας από εξαμήνου, χωρίς παρουσία άλλων συμπτωμάτων.

Κατά την κλινική εξέταση αναγνωρίστηκαν σημεία χρόνιας ρινοκολπίτιδας με πολύποδες και χορηγήθηκε τοπική αγωγή για ένα μήνα. Ακολούθως διενεργήθη αξονική σπλαγχνικού κρανίου, η οποία ανέδειξε πλήρη κατάληψη των περισσότερων παραρρίνιων κόλπων, χωρίς διάβρωση των οστικών τοιχωμάτων.

Αποφασίστηκε χειρουργείο FESS, κατά το οποίο αναγνωρίστηκαν πολυποειδείς αλλοιώσεις στις αναμενόμενες από τη CT θέσεις και εικόνα μυκητιασικού αποικισμού. Ελήφθησαν καλλιέργειες και βιοψία, με τα αποτελέσματα να επιβεβαιώνουν την παρουσία πολυποειδών σχηματισμών και υφών με έντονη ηωσινοφιλία πέριξ αυτών.

Στα πλαίσια της διερεύνησης ακολούθησαν, τεστ ιδρώτα, αλλεργιολογική και λοιμωξιολογική εκτίμηση, με παθολογία να προκύπτει στις δερματικές δοκιμασίες νυγμού, κατά τις οποίες αναδεικνύεται ευαισθησία στην ελιά (8. 5 mm) και στην Altenaria (4. 5 mm). Αναμένονται τα αποτελέσματα εργαστηριακού ελέγχου για μύκητες (μανάνες, γαλακτομανάνες και Rast IgE).

**Συμπέρασμα**: Η σωστή χρήση των διαγνωστικών εργαλείων και η ισχυρή κλινική υποψία έχουν πρωταρχικό ρόλο στη διαχείριση τέτοιων ασθενών. Το κύριο ερώτημα που κληθήκαμε να απαντήσουμε ήταν αν επρόκειτο για ευκαιριακή μη διηθητική μυκητίαση λόγω της παροδικής πτώσης του ανοσοποιητικού ή αλλεργική μυκητιασική ρινοκολπίτιδα, γεγονός που θα καθόριζε το θεραπευτικό πλάνο. Τέλος εξίσου σημαντικό είναι το στενό follow up και η εφαρμογή συντηρητικών μέτρων.

## EP06
## ΔΙΑΤΡΗΣΗ ΡΙΝΙΚΟΥ ΔΙΑΦΡΑΓΜΑΤΟΣ ΑΠΟ ΔΙΣΚΟΕΙΔΗ ΜΠΑΤΑΡΙΑ

**Ζαχαρίας Καλεντάκης**[1], Θεόδωρος Κόχιλας[1], Βασίλειος Χαλκιαδάκης[2], Θεόδωρος Πανταζόπουλος[2], Σοφία Σταματάκη[3]

*[1]Ειδικευόμενος ιατρός, Τμήμα Ωτορινολαρυγγολογίας, Νοσοκομείο Παίδων «Η Αγία Σοφία», Αθήνα, Ελλάδα*

*[2]Επικουρικός Επιμελητής Β Τμήμα Ωτορινολαρυγγολογίας, Νοσοκομείο Παίδων «Η Αγία Σοφία», Αθήνα, Ελλάδα*

*[3]Επιμελητής Α, Τμήμα Ωτορινολαρυγγολογίας, Νοσοκομείο Παίδων «Η Αγία Σοφία», Αθήνα, Ελλάδα*

*Τμήμα Ωτορινολαρυγγολογίας, Νοσοκομείο Παίδων «Η Αγία Σοφία», Αθήνα, Ελλάδα*

**Εισαγωγή:** Αν και συχνή, η παρουσία ξένων σωμάτων στη ρινική κοιλότητα μπορεί κάποιες φορές να δημιουργήσει σημαντικά προβλήματα. Σκοπός της εργασίας είναι να παρουσιάσει μια τέτοια περίπτωση, κατά την οποία η ενσφήνωση μιας δισκοειδούς μπαταρίας προξένησε διάτρηση του διαφράγματος.

**Παρουσίαση Περιστατικού:** Ασθενής 8 ετών, προσήλθε στο ΤΕΠ λόγω αναφερόμενου ξένου σώματος ρινός από ημέρας, χωρίς λοιπή συμπτωματολογία.
Κατά την κλινική εξέταση αναγνωρίστηκε ξένο σώμα δισκοειδούς σχήματος προσκολλημένο στο διάφραγμα της αριστερής ρινικής θαλάμης. Ο ασθενής ήταν σε καλή γενική κατάσταση, χωρίς συνοδά ενοχλήματα, ενώ δεν συνυπήρχε ρινική συμφόρηση ή καταρροή. Το ξένο σώμα αφαιρέθηκε με τη βοήθεια λαβίδας Hartmann και διαπιστώθηκε ότι επρόκειτο για δισκοειδή μπαταρία η οποία είχε προκαλέσει διάτρηση του διαφράγματος. Ο ασθενής εισήχθη στην ΩΡΛ κλινική για τη χορήγηση iv αγωγής και περαιτέρω αντιμετώπισης. Ακολούθησε ενδοσκόπηση με εύκαμπτο ενδοσκόπιο, με την οποία καταγράφηκαν το ακριβές μέγεθος της διάτρησης και η επικοινωνία μεταξύ των ρινικών θαλαμών. Η νοσηλεία του ήταν ομαλή όπως και εξάμηνο follow up που ακολούθησε, χωρίς να παρατηρηθεί εικόνα saddle nose ή επέκταση της διάτρησης.

**Συμπέρασμα:** Η αντιμετώπιση των ξένων σωμάτων ρινός στα παιδιά μπορεί πολλές φορές να είναι απαιτητική. Εγρήγορση πρέπει να υπάρχει σε περιπτώσεις που το ξένο σώμα μπορεί να προκαλέσει χημική αντίδραση στον υποκείμενο βλεννογόνο, μιας και η ταχύτερη δυνατή αφαίρεση του, μειώνει τις πιθανότητες διάτρησης. Εν προκειμένω, εξέχουσα θέση στην διαχείριση του περιστατικού είχε το στενό follow up και ο επιμελής καθαρισμός της ρινικής κοιλότητας από κρούστες.

## ΕΡ07

## ΑΣΥΝΗΘΕΣ ΠΕΡΙΣΤΑΤΙΚΟ ΦΑΡΜΑΚΕΥΤΙΚΗΣ ΡΙΝΙΤΙΔΟΣ ΜΕ ΕΚΤΕΤΑΜΕΝΕΣ ΝΕΚΡΩΤΙΚΕΣ ΒΛΑΒΕΣ ΤΟΥ ΚΥΤΟΥΣ ΤΗΣ ΡΙΝΟΣ

Διονύσιος Κλωνάρης[1], **Κλεάνθη Μυλοποταμιτάκη[2]**, Χρήστος Σημαντηράκης[3], Ευθύμιος Καρακώστας[4]

*[1]Επικουρικός Επιμελητής ΩΡΛ, Γενικό Νοσοκομείο «Βενιζέλειο-Πανάνειο», Ηράκλειο*

*[2]Ειδικευόμενη ΩΡΛ, Γενικό Νοσοκομείο «Βενιζέλειο-Πανάνειο», Ηράκλειο*

*[3]Διευθυντής ΩΡΛ, Γενικό Νοσοκομείο «Βενιζέλειο-Πανάνειο», Ηράκλειο*

*[4]Συντονιστής Διευθυντής ΩΡΛ, Γενικό Νοσοκομείο «Βενιζέλειο-Πανάνειο», Ηράκλειο*

**Εισαγωγή:** Παρουσιάζεται ασύνηθες περιστατικό φαρμακευτικής ρινίτιδος με εκτεταμένες νεκρώσεις του ρινικού κύτους μετά από κατάχρηση ρινικών αποσυμφορητικών.

**Παρουσίαση περιστατικού:** Άνδρας 35 ετών, βαρύς καπνιστής, με επαγγελματική έκθεση σε αιθάλη, αναφερόμενη διαλείπουσα χρήση κοκαΐνης προ δεκαετίας και καθημερινή κατάχρηση ρινικών αποσυμφορητικών έκτοτε, προσήλθε σε επείγουσα βάση αιτιώμενος από έτους επιδεινούμενη ρινική συμφόρηση, ανοσμία και προσωπαλγία. Από τη φυσική εξέταση εμφάνιζε οίδημα μαλακών μορίων ρινός-βλεφάρων και πλήρη απόφραξη των ρινικών θαλαμών από αποξηραμένα πήγματα και εκκρίσεις. Ο απεικονιστικός έλεγχος δεν ανέδειξε επιπλοκές εκ των παραρρινίων. Εισήχθη στην ΩΡΛ Κλινική και αντιμετωπίστηκε αρχικά με ενδοφλέβια αντιβιοτική αγωγή και καθημερινούς επιμελείς καθαρισμούς, εμφανίζοντας προοδευτική βελτίωση. Όταν κατέστη εφικτός ο ενδοσκοπικός έλεγχος, αναγνωρίστηκε σχεδόν πλήρης καταστροφή του τετράπλευρου χόνδρου, εκτεταμένες συμφύσεις, εκτεταμένη νέκρωση των πλαγίων ρινικών τοιχωμάτων και αλλοίωση οδηγών ανατομικών σημείων. Υπεβλήθη ενδοσκοπικώς σε λήψη βιοψιών και καλλιεργειών εκ του ρινικού βλεννογόνου, χειρουργικό καθαρισμό, συμφυσιόλυση και κογχοπηξία κάτω ρινικών κογχών. Τα ιστοπαθολογικά ευρήματα ανέδειξαν ρινίτιδα οφειλόμενη σε αγγειοσυσπαστικούς παράγοντες και οι καλλιέργειες φυσιολογική χλωρίδα. Ο ασθενής έκτοτε αναφέρει θεαματική υποχώρηση των ενοχλημάτων, λαμβάνοντας ρινοπλύσεις, ρινικά κορτικοστεροειδή και μαλακτικά των εκκρίσεων. Κατά τις τακτικές επανεξετάσεις το τελευταίο εξάμηνο δεν παρατηρείται εικόνα υποτροπής.

**Συμπεράσματα:** Η φαρμακευτική ρινίτιδα αποτελεί φαρμακοεπαγόμενη φλεγμονή σχετιζόμενη με κατάχρηση τοπικών αποσυμφορητικών. Δεν υπάρχουν τυποποιημένα θεραπευτικά πρωτόκολλα και συνήθως αντιμετωπίζεται με άμεση διακοπή των αποσυμφορητικών, εφαρμογή ενδορρινικών κορτικοστεροειδών και ρινοπλύσεων. Σε δυσίατες περιπτώσεις, η χειρουργική των κάτω ρινικών κογχών και ο χειρουργικός καθαρισμός κατέχουν σημαντική θέση. Επιβεβλημένος κρίνεται ο αποκλεισμός ανοσολογικών ή λοιμωδών αιτίων που δύνανται να οδηγήσουν σε παρόμοια κλινική εικόνα.

## EP08
## ΚΛΗΡΟΝΟΜΙΚΗ ΑΙΜΟΡΡΑΓΙΚΗ ΤΗΛΑΓΓΕΙΕΚΤΑΣΙΑ - ΠΑΡΟΥΣΙΑΣΗ ΠΕΡΙΣΤΑΤΙΚΟΥ

**Ελένη Λίτσου**[1], Λεντιόνα Μπασιάρη[2], Ιωάννης Καστανιουδάκης[3], Γεώργιος Ψυχογιός[4]

*[1]Επικουρικός Ιατρός Επιμελήτρια Β', Ωτορινολαρυγγολογική Κλινική, Πανεπιστημιακό Γενικό Νοσοκομείο Ιωαννίνων*

*[2]Ειδικευόμενη Ιατρός, Ωτορινολαρυγγολογική Κλινική, Πανεπιστημιακό Γενικό Νοσοκομείο Ιωαννίνων*

*[3]Καθηγητής Ωτορινολαρυγγολογίας, Σχολή Επιστήμων Υγείας, Ιατρικό Τμήμα, Πανεπιστήμιο Ιωαννίνων, Ωτορινολαρυγγολογική Κλινική, Πανεπιστημιακό Γενικό Νοσοκομείο Ιωαννίνων*

*[4]Καθηγητής Ωτορινολαρυγγολογίας, Σχολή Επιστήμων Υγείας, Ιατρικό Τμήμα, Πανεπιστήμιο Ιωαννίνων, Ωτορινολαρυγγολογική Κλινική, Πανεπιστημιακό Γενικό Νοσοκομείο Ιωαννίνων*

**Εισαγωγή:** Η Κληρονομική Αιμορραγική Τηλαγγειεκτασία (Hereditary Hemorrhagic Telangiectasia) ή σύνδρομο Rendu-Osler-Weber αποτελεί μια σπάνια κληρονομική πολυσυστηματική νόσο, αυτοσωματικού επικρατούντος τύπου. Πρόκειται για βλεννογονοδερματική και ινωδοαγγειακή δυσπλασία. Η διάγνωση της νόσου βασίζεται στην πλήρωση των τεσσάρων κριτηρίων του Curaçao: 1) Υποτροπιάζουσες επιστάξεις 2) Δερματοβλεννογόνιες τηλαγγειεκτασίες με χαρακτηριστικές θέσεις εμφάνισης στο προσωπικό κρανίο τις ρινικές θαλάμες, τα χείλη, την υπερώα, τη γλώσσα 3) Αρτηριοφλεβώδεις δυσπλασίες σπλαχνικών οργάνων και κεντρικού νευρικού συστήματος 4) Θετικό οικογενειακό ιστορικό: διάγνωση του συνδρόμου Rendu-Osler-Weber σε συγγενή πρώτου βαθμού.

**Παρουσίαση περιστατικού:** Παρουσιάζεται η περίπτωση ασθενούς 76 ετών, που προσήλθε στην ΩΡΛ Κλινική του Π. ΓΝ Ιωαννίνων, με διάγνωση συνδρόμου Rendu-Osler-Weber και κλινικές εκδηλώσεις της νόσου ιδίως στις ρινικές θαλάμες, στην υπερώα, στη γλώσσα, στα χείλη και στα ώτα. Πραγματοποιήθηκε λήψη ατομικού και οικογενειακού ιστορικού, κλινικοεργαστηριακός έλεγχος, ενδοσκόπηση ΩΡΛ συστημάτων και αντιμετώπιση των ενεργών εστιών αιμορραγίας από τις παραπάνω περιοχές με χρήση διπολικής διαθερμίας και τρανεξαμικού οξέος.

**Συμπεράσματα:** Η άσκηση της νοσοκομειακής ΩΡΛ ειδικότητας απαιτεί ευρεία κατανόηση των συστηματικών παθήσεων με εκδηλώσεις από το σπλαχνικό κρανίο. Έτσι ο νοσοκομειακός ΩΡΛ ιατρός μπορεί να είναι ο πρώτος θεράπων ιατρός που θα θέσει την υποψία του συνδρόμου Rendu-Osler-Weber και ο καθ'όλα αρμόδιος για την αντιμετώπιση των ασθενών με Κληρονομική Αιμορραγική Τηλαγγειεκτασία μιας και οι υποτροπιάζουσες επιστάξεις συνήθως αυτόματες και νυκτερινές αποτελούν τη συχνότερη (90-96% των ασθενών) και πρωιμότερη εκδήλωση της νόσου και την κύρια αιτία προσέλευσης των ασθενών αυτών στο Τμήμα Επειγόντων Περιστατικών.
Σκοπός της παρούσας μελέτης είναι η παρουσίαση μιας κλινικής περίπτωσης συνδρόμου Rendu-Osler-Weber με πολλαπλές ΩΡΛ εκδηλώσεις ιδίως από τις ρινικές θαλάμες και η διαχείριση και αντιμετώπισή τους.

## EP09
## ΤΡΟΠΟΙ ΑΝΤΙΜΕΤΩΠΙΣΗΣ ΡΙΝΟΡΡΑΓΙΩΝ. ΒΙΒΛΙΟΓΡΑΦΙΚΗ ΑΝΑΣΚΟΠΗΣΗ

**Στυλιανός Μυλωνάς**[1], Ιωάννης Χατζηιωάννου[2], Χαράλαμπος Σκουλάκης[3], Βασίλειος Νικολαΐδης[4]

[1]*Επικουρικός Επιμελητής ΩΡΛ, Γενικό Νοσοκομείο Λευκάδας*

[2]*Αναπληρωτής Καθηγητής Ωτορινολαρυγγολογίας, Πανεπιστήμιο Θεσσαλίας*

[3]*Καθηγητής Ωτορινολαρυγγολογίας, Πανεπιστήμιο Θεσσαλίας*

[4]*Επίκουρος Καθηγητής Ωτορινολαρυγγολογίας, Αριστοτέλειο Πανεπιστήμιο Θεσσαλονίκης*

**Εισαγωγή:** Ρινορραγία είναι η οξεία αιμορραγία από ρώθωνες, ρινική κοιλότητα ή ρινοφάρυγγα. Είναι συνήθης κατάσταση και οι περισσότερες υφίονται μόνες τους. Μη ελεγχόμενη ρινορραγία μπορεί να οδηγήσει σε υπογκαιμία και επισφαλή αεραγωγό.

**Σκοπός:** Μέσω της συστηματικής ανασκόπησης της βιβλιογραφίας αναλύονται οι διαθέσιμοι τρόποι αντιμετώπισης των ρινορραγιών, αναφέροντας επίσης την επιδημιολογία, ανατομία, και αιτίες εμφάνισης των ρινορραγιών.

**Μεθοδολογία:** Πραγματοποιήθηκε αναζήτηση άρθρων και μελετών από τις βάσεις δεδομένων PubMed, PMC και Cochrane, για άρθρα τελευταίας δεκαετίας, δημοσιευμένα στην Αγγλική γλώσσα, με όρους - λέξεις κλειδιά συναφή με τον τίτλο. Συμπεριλήφθηκαν μεταναλύσεις, ανασκοπήσεις και τυχαιοποιημένες ελεγχόμενες δοκιμές και απορρίφθηκαν άρθρα μη προσβάσιμα ή μη συναφή. Βρέθηκαν 475 άρθρα και μετά από διεξοδική μελέτη συμπεριλήφθηκαν 53, και τα υπόλοιπα απορρίφθηκαν. Αναζητήθηκαν επίσης άρθρα από ελληνικά και ξενόγλωσσα βιβλία. Η συγγραφή της βιβλιογραφίας έγινε βάση της μεθόδου APA.

**Αποτελέσματα:** Η ρινορραγία μπορεί να αντιμετωπιστεί με απλά μέτρα πρώτων βοηθειών, καθώς και με αγγειοσυσπαστικά ή νεότερα φάρμακα, όπως το τρανεξαμικό οξύ. Επόμενο βήμα, είναι ο καυτηριασμός και ο ρινικός επιπωματισμός, πρόσθιος ή οπίσθιος, με διάφορα υλικά, απορροφήσιμα ή μη. Σε δυσεπίλυτες περιπτώσεις, εφαρμόζονται χειρουργικές μέθοδοι, με πλέον προτεινόμενη την απολίνωση της σφηνοϋπερώιας αρτηρίας, ή με εμβολισμό. Τα νεότερα υλικά επίσχεσης της ρινορραγίας σε συνδυασμό με τις ενδοσκοπικές μεθόδους εμφανίζουν πλεονεκτήματα έναντι παραδοσιακών μεθόδων.

**Συμπεράσματα:** Η ρινορραγία μπορεί να αντιμετωπιστεί με ποικίλους τρόπους, ανάλογα την προέλευση, συμπτωματολογία και κλινική κατάσταση του ασθενούς, καθώς και την εμπειρία και διαθέσιμους πόρους των παρόχων υγείας. Προς όφελος όλων, οι νεότερες μέθοδοι μπορούν να μειώσουν δραστικά την εμφάνιση των ρινορραγιών.

**EP10**

## ΕΠΙΠΕΔΑ ΒΙΤΑΜΙΝΗΣ D ΣΕ ΑΣΘΕΝΕΙΣ ΜΕ ΧΡΟΝΙΑ ΡΙΝΟΚΟΛΠΙΤΙΔΑ ΜΕ Ή ΧΩΡΙΣ ΠΟΛΥΠΟΔΕΣ: ΑΝΑΣΚΟΠΗΣΗ ΔΙΕΘΝΟΥΣ ΒΙΒΛΙΟΓΡΑΦΙΑΣ

**Γεωργία Πανταζίδου**[1], Ιωάννης Παπαϊωάννου[2], Ιωάννης Χατζηιωάννου[3], Γεώργιος Ψυχογιός[4], Χαράλαμπος Σκουλάκης[3]

[1]*ΩΡΛ κλινική Γενικό Νοσοκομείο Πατρών*

[2]*ΕΑΠ ΜΠΣ «Διαχείριση Γήρανσης και Χρονίων νοσημάτων»*

[3]*ΩΡΛ Κλινική Πανεπιστημιακό Γενικό Νοσοκομείο Λάρισας*

[4]*ΩΡΛ Κλινική Πανεπιστημιακό Γενικό Νοσοκομείο Ιωαννίνων*

**Εισαγωγή:** Η CRS αποτελεί μία μεγάλη ομάδα ετερογενών νοσημάτων που χαρακτηρίζεται από εκτεταμένη φλεγμονή του βλεννογόνου της ρινός και των παραρρινίων κόλπων. Η βιταμίνη D3(VD3) σαν μία ανοσορρυθμιστική ορμόνη μπορεί να παίζει σημαντικό ρόλο στην παθοφυσιολογία της χρόνιας ρινοκολπίτιδας (CRS).

**Σκοπός:** Σκοπός της συγκεκριμένης εργασίας είναι να γίνει ανασκόπηση της υπάρχουσας διεθνούς βιβλιογραφίας προκειμένου να συσχετιστούν τα επίπεδα VD με τη χρόνια ρινοκολπίτιδα με ή χωρίς ρινικούς πολύποδες.

**Υλικό-Μέθοδος:** Ανασκόπηση της διεθνούς βιβλιογραφίας από το 2015 ως το 2022 μέσω των μηχανών αναζήτησης PubMed, Google Scholar, Medline Plus και Web of Science.

**Αποτελέσματα:** Είκοσι κλινικές μελέτες βρέθηκαν να ικανοποιούν τα κριτήρια εισαγωγής στην παρούσα ανασκόπηση. Οι μελέτες αφορούσαν σε σειρές ασθενών, προοπτικές και συγχρονικές μελέτες καθώς και αναδρομικές.

**Συμπεράσματα:** Η ανασκόπηση μας δείχνει τα χαμηλότερα επίπεδα της VD ορού σε ασθενείς με CRS, γεγονός που υποδεικνύει ότι οι άνθρωποι μπορεί να επωφεληθούν από τα κατάλληλα συμπληρώματα με VD. Επομένως, λόγω της ετερογένειας των ατόμων που έλαβαν μέρος, θα πρέπει να πραγματοποιηθούν πιο καλά σχεδιασμένες και περισσότερες προοπτικές κλινικές μελέτες καθώς και τυχαιοποιημένες κλινικές δοκιμές για περαιτέρω επικύρωση αυτών των ευρημάτων στο γενικό πληθυσμό μελλοντικά.

**EP11**

## ΜΥΚΗΤΙΑΣΙΚΗ ΠΑΡΑΡΡΙΝΟΚΟΛΠΙΤΙΔΑ ΣΕ ΑΝΟΣΟΚΑΤΑΣΤΑΛΜΕΝΑ ΑΤΟΜΑ

**Αθανασία Τουργέλη**, Almomani Mohannad, Αλεξάνδρα Κόβατς, Κων/νος Χράς, Καλλιόπη Χαψή, Νικόλαος Δριμάλας
*Τμήμα ΩΡΛ, ΓΝΑ Ευαγγελισμός, Αθήνα, Ελλάδα*

**Μυκητιασική παραρρινοκολπίτιδα σε ανοσοκατασταλμένα άτομα**

**Σκοπός της μελέτης:**Οι ενδοκρανιακές επιπλοκές από ρινοκολπίτιδα είναι σπάνιες, αλλά απειλητικές για τη ζωή των ασθενών.

**Υλικό και Μέθοδος:**Παρουσιάζουμε ένα περιστατικό με 15χρονο άρρεν εμπύρετο, με κεφαλαλγία, εμετούς και προοδευτική απώλεια συνείδησης που άργησε να γίνει αντιληπτή λόγω συνδρόμου Asperger(GCS 9/15). Ο ασθενής εξετάστηκε από παθολόγο και νευρολόγο. Οι αιματολογικές εξετάσεις έδειξαν αυξημένους δείκτες φλεγμονής (WBC 23980, CRP 18, 8). Η αξονική εγκεφάλου περιέγραψε θολερότητα στα παραρρίνια αριστερά και διάβρωση τοιχώματος μετωπιαίου κόλπου, ύποπτα για μηνιγγίτιδα. Η νευροχειρουργική εκτίμηση ήταν αρνητική προς χειρουργική επέμβαση. Ο ασθενής εισήχθη και δώδεκα ώρες μετά έγινε πρόσκληση για ΩΡΛ εκτίμηση. Εν τω μεταξύ το επίπεδο συνείδησης επιδεινώθηκε(GCS 6/15)και έγινε διασωλήνωση. Η δεύτερη αξονική έδειξε υποσκληρίδια ενίσχυση σκιαγραφικού στο αριστερό ημισφαίριο -ύποπτο για εμπύημα.

**Αποτελέσματα:**Η ΩΡΛ κλινική μαζί με νευροχειρούργους εκτέλεσαν επείγουσα χειρουργική επέμβαση(FESS αριστερά και κρανιοτομή λόγω οστεομυελίτιδας). Ο ασθενής πήρε εξιτήριο δύο μήνες μετά καθώς ήταν σε πολύ καλή κλινική κατάσταση.

**Συμπεράσματα:**Το περιστατικό παρουσιάζει τη ραγδαία εξέλιξη του υποσκληριδίου εμπυήματος που χρήζει πάντοτε γρήγορη διάγνωση και αντιμετώπιση.

## EP12
## ΚΑΤΑΓΜΑΤΑ ΡΙΝΙΚΩΝ ΟΣΤΩΝ ΣΤΑ ΠΑΙΔΙΑ

**Ιωάννα Πανκοζίδου**[3], Μαρία Καπνισάκη[3], Ευγενεία Τζαβάρα[3], Χαράλαμπος Σάββα[3], Ειρήνη Βαζαίου[2], Σοφία Σταματάκη[1]

[1]*Επιστημονικά υπεύθυνη Ωτορινολαρυγγολογικής κλινικής,* ΓΝΠΑ Η Αγία Σοφία, Ωτορινολαρυγγολογική κλινική

[2]*Επιμελήτρια Β' ΕΣΥ Ωτορινολαρυγγολογικής κλινικής,* ΓΝΠΑ Η Αγία Σοφία, Ωτορινολαρυγγολογική κλινική

[3]*Ειδικευόμενη/ος Ωτορινολαρυγγολογικής κλινικής,* ΓΝΠΑ Η Αγία Σοφία, Ωτορινολαρυγγολογική κλινική

**Εισαγωγή:** Τα κατάγματα της ρινικής πυραμίδας αποτελούν την συχνότερη ανατομική δομή του σπλαχνικού κρανίου, που υφίσταται κάταγμα.

**Σκοπός και Μέθοδος:** Η ανάδειξη της δυνατότητας αντιμετώπισης τον μη επιπλεγμένων καταγμάτων της ρινός στα επείγοντα ιατρεία ΩΡΛ στους παιδιατρικούς ασθενείς και η σωστή επιλογή των ασθενών που τελικά θα οδηγηθούν στο χειρουργείο.

**Υλικό και Μέθοδος:** Τα 13 αγόρια και κορίτσια τα εξετάσθηκαν και αντιμετωπίστηκαν στην κλινική μας.

**Αποτελέσματα:** Συνολικά εξετάσθηκαν στα επείγοντα ιατρεία ΩΡΛ 56 αναφερόμενες κακώσεις σπλαχνικού κρανίου εκ των οποίων 9 αγόρια και 5 κορίτσια είχαν κάταγμα ρινικών οστών. Τρία αγόρια και ένα κορίτσι οδηγήθηκαν στο χειρουργείο ενώ στα υπόλοιπα 5 αγόρια και 4 κορίτσια έγινε ανάταξη του κατάγματος στα ΤΕΠ.

**Συμπεράσματα:** Η ανάταξη μη επιπλεγμένων καταγμάτων, με απλή προς τα πλάγια παρεκτόπιση, μπορούν να αναταχθούν με απλό χειρισμό στο ιατρείο. Κατάγματα με καθίζηση της ρινικής πυραμίδας ή ακτινογραφικά ευρήματα πολλαπλών καταγμάτων είναι αυτά που τελικά θα οδηγηθούν στο χειρουργείο.

## EP13

## ΑΝΑΦΟΡΑ ΣΠΑΝΙΟΥ ΠΕΡΙΣΤΑΤΙΚΟΥ ΑΝΑΣΤΡΟΦΟΥ ΘΗΛΩΜΑΤΟΣ ΣΕ ΠΑΙΔΙ ΕΠΤΑ ΕΤΩΝ

Διονύσιος Κλωνάρης[1], **Λυδία Ψωμαδάκη[2]**, Άννα Σταυριανάκη[3], Δημήτριος Οικονόμου[2], Νυμφοδώρα Μαλκίδου[2], Ευθύμιος Καρακώστας[4]

*[1]Επικουρικός Επιμελητής ΩΡΛ, Γενικό Νοσοκομείο «Βενιζέλειο-Πανάνειο», Ηράκλειο*

*[2]Ειδικευόμενος ΩΡΛ, Γενικό Νοσοκομείο «Βενιζέλειο-Πανάνειο», Ηράκλειο*

*[3]Διευθυντής ΩΡΛ, Γενικό Νοσοκομείο «Βενιζέλειο-Πανάνειο», Ηράκλειο*

*[4]Συντονιστής Διευθυντής ΩΡΛ, Γενικό Νοσοκομείο «Βενιζέλειο-Πανάνειο», Ηράκλειο*

**Εισαγωγή:** Το ανάστροφο θήλωμα είναι σπάνιος καλοήθης όγκος και αφορά στο 0, 5-4% των νεοπλασμάτων της ρινικής κοιλότητας. Εμφανίζεται κυρίως σε άνδρες την 5η–6η δεκαετία της ζωής. Είναι εξαιρετικά σπάνιο στον παιδικό πληθυσμό και ελάχιστα περιστατικά έχουν αναφερθεί στη βιβλιογραφία. Αν και καλοήθης όγκος, χαρακτηρίζεται από συχνές υποτροπές, ιδίως εάν δεν εξαιρεθεί πλήρως. Επίσης, πάντοτε υφίσταται η πιθανότητα κακοήθους εξαλλαγής του. Παρουσιάζεται σπάνιο περιστατικό ανάστροφου θηλώματος σε θήλυ επτά ετών.

**Παρουσίαση περιστατικού:** Θήλυ επτά ετών προσήλθε στο νοσοκομείο μας με αναφερόμενη δυσκαταποσία και αίσθημα πνιγμονής. Από την κλινική εξέταση ανευρέθη πολυποειδές μόρφωμα δεξιάς ρινικής θαλάμης εκτεινόμενο έως το στοματοφάρυγγα. Ο απεικονιστικός έλεγχος (MRI) ανέδειξε ιστό μαλακών μορίων αποφράσσοντα πλήρως τη δεξιά ρινική θαλάμη με επέκταση στο στοματοφάρυγγα. Η ασθενής υπό γενική αναισθησία υπεβλήθη σε ενδοσκοπική χειρουργική ρινός-παραρρινίων (FESS) και αφαιρέθηκε μόρφωμα διαστάσεων 4, 3x1, 7x1, 1cm. Η παθολογοανατομική έκθεση ανέδειξε ρινικό πολύποδα, πιθανώς αλλεργικής αιτιολογίας, με εστιακή ανάπτυξη ανάστροφου θηλώματος. Μετεγχειρητικώς υπήρξε πλήρης ύφεση των ενοχλημάτων. Μετά από πέντε έτη, η ασθενής είναι ελεύθερη νόσου βάσει κλινικής εξέτασης και απεικονιστικού ελέγχου.

**Συμπεράσματα:** Παρά τη σπανιότητά του, το ανάστροφο θήλωμα δε θα πρέπει να αποκλείεται από τη διαφορική διάγνωση των μονόπλευρων ρινικών όγκων στα παιδιά. Παράβλεψη της οντότητας αυτής μπορεί να οδηγήσει σε ανεπαρκή θεραπεία και συνεπώς κίνδυνο υποτροπής ή και κακοήθους εξαλλαγής. Η εμφάνιση ανάστροφου θηλώματος σε παιδιά παρουσιάζει κλινικά και απεικονιστικά ευρήματα όμοια με τους ενήλικες, και χρήζει ίδιας διαγνωστικής και θεραπευτικής προσέγγισης. Δεδομένου ότι οι υποτροπές είναι συνήθεις, συνίσταται στενή μετεγχειρητική παρακολούθηση.

## ΕΡ14

## ΑΝΑΦΟΡΑ ΕΞΑΙΡΕΤΙΚΑ ΣΠΑΝΙΟΥ ΠΕΡΙΣΤΑΤΙΚΟΥ ΟΡΟΒΛΕΝΝΩΔΟΥΣ ΑΜΑΡΤΩΜΑΤΟΣ ΡΙΝΙΚΗΣ ΚΟΙΛΟΤΗΤΟΣ

Διονύσιος Κλωνάρης[1], **Δημήτριος Οικονόμου**[2], Γεώργιος Λαγουδιανάκης[3], Λυδία Ψωμαδάκη[2], Εμμανουήλ-Γεώργιος Επιτροπάκης[2], Ευθύμιος Καρακώστας[4]

*[1]Επικουρικός Επιμελητής ΩΡΛ, Γενικό Νοσοκομείο «Βενιζέλειο-Πανάνειο», Ηράκλειο*

*[2]Ειδικευόμενος ΩΡΛ, Γενικό Νοσοκομείο «Βενιζέλειο-Πανάνειο», Ηράκλειο*

*[3]Επιμελητής Α' ΩΡΛ, Γενικό Νοσοκομείο «Βενιζέλειο-Πανάνειο», Ηράκλειο*

*[4]Συντονιστής Διευθυντής ΩΡΛ, Γενικό Νοσοκομείο «Βενιζέλειο-Πανάνειο», Ηράκλειο*

**Εισαγωγή:** Τα αμαρτώματα είναι σπάνιοι καλοήθεις όγκοι που εντοπίζονται σε ολόκληρο το σώμα. Ταξινομούνται σε χονδρομεσεγχυματικά, αναπνευστικά επιθηλιακά αδενωματοειδή και οροβλεννώδη. Παρουσιάζεται εξαιρετικά σπάνιο περιστατικό οροβλεννώδους αμαρτώματος ρινικής θαλάμης σε άνδρα 52 ετών.

**Παρουσίαση περιστατικού:** Ο ασθενής προσήλθε στο Νοσοκομείο μας με αναφερόμενη δυσχέρεια ρινικής αναπνοής, προσωπαλγία και υποσμία. Από τη φυσική εξέταση ανευρέθη ιστός μαλακών μορίων στη δεξιά ρινική θαλάμη που την απέφρασε πλήρως. Ο απεικονιστικός έλεγχος (CT ρινός-παραρρινίων) ανέδειξε ιστό πυκνότητας μαλακών μορίων στη δεξιά ρινική θαλάμη με επέκταση στην οροφή του ρινοφάρυγγα. Ο ασθενής υπεβλήθη σε ενδοσκοπική χειρουργική ρινός-παραρρινίων (FESS) με αφαίρεση του μορφώματος και μέση ρινοαντροστομία άμφω. Η παθολογοανατομική έκθεση ανέδειξε ευρήματα συμβατά με οροβλεννώδες αμάρτωμα και πλήρη εξαίρεση της βλάβης. Κατά τη μετεγχειρητική παρακολούθηση, ο ασθενής εμφανίζει πλήρη υποχώρηση των ενοχλημάτων και απουσία ενδοσκοπικών ευρημάτων υποτροπής.

**Συμπεράσματα:** Το οροβλεννώδες αμάρτωμα ρινός-παραρρινίων είναι εξαιρετικά σπάνιος καλοήθης όγκος. Επενδύεται από αναπνευστικό επιθήλιο και υποβλεννογόνιο, χωρίς ατυπία ή διηθητική ανάπτυξη. Παρά την ιστοπαθολογική του μοναδικότητα, συχνά συγχέεται στη διαφορική διάγνωση με φλεγμονώδεις ρινικούς πολύποδες. Ο όρος είναι αμφιλεγόμενος, καθώς τα αμαρτώματα αποτελούν συνάθροιση φυσιολογικών κυττάρων σε αναμενόμενη ανατομική θέση, αλλά σε παθολογική ποσότητα, αναλογία ή κατανομή. Ταξινομούνται σε επιθηλιακά, μεσεγχυματικά και μικτά. Τυπικά εμφανίζουν προοδευτική αύξηση του μεγέθους τους. Στην πλειοψηφία των περιπτώσεων εμφανίζονται κατά την ενήλικη ζωή. Επίσης, έχει περιγραφεί περιστατικό ανεύρεσης έτερου κακοήθους νεοπλάσματος εντός τους. Κατά συνέπεια, απαραίτητη κρίνεται η διάγνωση και η χειρουργική εξαίρεσή τους.

## EP15
## Η ΕΝΔΟΣΚΟΠΙΚΗ ΧΕΙΡΟΥΡΓΙΚΗ ΤΗΣ ΡΙΝΟΣ ΣΤΗ ΧΡΟΝΙΑ ΑΤΕΛΕΚΤΑΣΙΑ ΤΟΥ ΓΝΑΘΙΑΙΟΥ ΚΟΛΠΟΥ - ΒΙΒΛΙΟΓΡΑΦΙΚΗ ΑΝΑΣΚΟΠΗΣΗ

**Ζαχαρίας Καλεντάκης**[1], Αθανασία Μαρίνου[2], Στυλιανός Δημητρόπουλος[3], Σωτηρία Γενετζάκη[3], Γεώργιος Δρίτσας[4], Ευφροσύνη Παπαθεοδώρου[4]

[1]*Ειδικευόμενος ΩΡΛ, ΓΝΑ Σισμανόγλειο- Αμαλία Φλέμιγκ*

[2]*Επιμελήτρια Β ΩΡΛ, ΓΝΑ Γεννηματάς*

[3]*Επιμελητής/τρια Β ΩΡΛ, ΓΝΑ Σισμανόγλειο- Αμαλία Φλέμιγκ*

[4]*Διευθυντής/τρια ΩΡΛ, ΓΝΑ Σισμανόγλειο- Αμαλία Φλέμιγκ*

**Εισαγωγή:** Η χρόνια ατελεκτασία του γναθιαίου κόλπου (ΧΑΓΚ) είναι μία σπάνια, επίκτητη κλινική οντότητα η οποία χαρακτηρίζεται από εμμένουσα και προοδευτική μείωση του όγκου του γναθιαίου κόλπου και της σύμπτωσης προς τα έσω του πλάγιου ρινικού τοιχώματος. Η ΧΑΓΚ σχετίζεται με την ανάπτυξη του συνδρόμου του σιωπηλού κόλπου που μπορεί να εμφανιστεί με ρινολογικά συμπτώματα και επιπλέκεται με ενόφθαλμο, πτώση του βολβού και κρανιο- προσωπικές δυσμορφίες.

**Σκοπός:** Σκοπός της εργασίας είναι η προεγχειρητική αξιολόγηση των ασθενών με ΧΑΓΚ και η ενδοσκοπική αποκατάσταση της παθολογίας τους.

**Υλικό και Μέθοδος:** Πραγματοποιήθηκε βιβλιογραφική ανασκόπηση στις βάσεις δεδομένων Medline, EMBASE και Cochrane Library, χρησιμοποιώντας τις ακόλουθες λέξεις κλειδιά: FESS, Maxillary atelectasis, Silent sinus syndrome και Sinonasal anatomical variations. Μετά την αναζήτηση συγκεντρώθηκαν 248 εργασίες που δημοσιεύτηκαν την τελευταία δεκαετία και αφορούσαν συστηματικές αναλύσεις και σειρές περιστατικών. Τα κριτήρια ένταξης στην μελέτη πληρούσαν 43 εργασίες, η πλειονότητα των οποίων αφορούσε τεχνικές αποκατάστασης του ενόφθαλμου ή της πτώσης του βολβού, ενώ μικρός αριθμός αναφερόταν σε παραλλαγές στην παθολογία.

**Συμπεράσματα:** Η αξονική τομογραφία σπλαγχνικού κρανίου πρέπει να προηγείται ενός χειρουργείου FESS. Η ενδοσκοπική αποκατάσταση της ατελεκτασίας με αποκόλληση του ηθμοειδούς αγκίστρου και τη δημιουργία ευρείας αντροστομίας θεωρείται θεραπεία εκλογής για την επίτευξη τόσο του αερισμού και της παροχέτευσης του ιγμορείου όσο και της φυσιολογικής ανατομίας του κόγχου. Απώτερος χειρουργικός στόχος η αποκατάσταση φυσιολογικής γναθιαίας πίεσης και η αποτροπή περαιτέρω εξέλιξης του ενόφθαλμου, της πτώσης βολβού και των κρανίο-προσωπικών δυσμορφιών.

## EP16

## ΕΝΔΟΣΚΟΠΙΚΗ VS ΚΛΑΣΙΚΗ ΔΙΑΦΡΑΓΜΑΤΟΠΛΑΣΤΙΚΗ: ΑΝΑΣΚΟΠΗΣΗ ΤΗΣ ΒΙΒΛΙΟΓΡΑΦΙΑΣ

Αθανασία Μαρίνου[1], **Ζαχαρίας Καλεντάκης**[6], Σωτηρία Γενετζάκη[3], Στυλιανός Δημητρόπουλος[3], Γεώργιος Δρίτσας[4], Ευφροσύνη Παπαθεοδώρου[4]

*[1]Επιμελήτρια Β ΩΡΛ, ΓΝΑ «Γ. Γεννηματάς»*

*[2]Ειδικευόμενος ΩΡΛ, ΓΝΑ «Σισμανόγλειο-Αμαλία Φλέμιγκ»*

*[3]Επιμελητής/τρια Β ΩΡΛ, ΓΝΑ «Σισμανόγλειο-Αμαλία Φλέμιγκ»*

*[4]Διευθυντής/τρια ΩΡΛ, ΓΝΑ «Σισμανόγλειο-Αμαλία Φλέμιγκ»*

**Εισαγωγή:** Η δυσχέρεια ρινικής αναπνοής είναι από τα πιο κοινά συμπτώματα που καλούνται να διαχειριστούν οι ωτορινολαρυγγολόγοι στην καθημερινή τους πράξη. Η σκολίωση του ρινικού διαφράγματος είναι ίσως η πιο συνηθισμένη αιτία της ρινικής απόφραξης. Πολλές τεχνικές έχουν προταθεί για το χειρουργικό ευθειασμό της σκολίωσης του ρινικού διαφράγματος με επικρατέστερη την υποβλεννογόνια αφαίρεση των σκολιωτικών τμημάτων του διαφράγματος. Με την εισαγωγή των ενδοσκοπίων στη ρινοχειρουργική, κατά τη διάρκεια της επέμβασης της διαφραγματοπλαστικής γίνεται προσπάθεια αφαίρεσης στοχευμένα μόνο των σκολιωτικών τμημάτων μειώνοντας τους πολλούς χειρισμούς που μπορεί να αυξήσουν τον κίνδυνο των επιπλοκών.

**Σκοπός:** Στην παρούσα εργασία γίνεται ανασκόπηση της βιβλιογραφίας σχετικά με τη σύγκριση των δύο μεθόδων της διαφραγματοπλαστικής, της ενδοσκοπικής και της κλασικής ή παραδοσιακής.

**Υλικό και Μέθοδος:** Διενεργήθηκε αναζήτηση στο MEDLINE και Google Scholar για τυχαιοποιημένες μελέτες κατά τη διάρκεια της τελευταίας δεκαετίας. Χρησιμοποιήθηκαν οι όροι endoscopic septoplasty, open, traditional, conventional septoplasty. 24 εργασίες πληρούσαν τα κριτήρια της αναζήτησης. Παράμετροι προς εξέταση αποτέλεσαν στις εργασίες οι μετεγχειρητικές επιπλοκές (αιμορραγία, διάτρηση διαφράγματος, συμφύσεις), ο διεγχειρητικός χρόνος καθώς και ο χρόνος παραμονής στο νοσοκομείο, η μετεγχειρητική ύπαρξη σκολιωτικών ακανθών και η ικανοποίηση των ασθενών.

**Συμπεράσματα:** Η ενδοσκοπική διαφραγματοπλαστική φαίνεται να υπερέχει της κλασικής μεθόδου όσο αφορά τη διόρθωση οπισθίων και υψηλών σκολιώσεων ($p< 0, 05$) ενώ για το βαθμό ικανοποίησης των ασθενών δεν μπορούν να εξαχθούν στατιστικά σημαντικά αποτελέσματα.

## EP17

## DOUBLE HATCHET FLAP: ΜΙΑ ΑΞΙΟΠΙΣΤΗ ΤΕΧΝΙΚΗ ΣΤΗΝ ΠΛΑΣΤΙΚΗ ΑΠΟΚΑΤΑΣΤΑΣΗ ΕΥΜΕΓΕΘΩΝ ΔΕΡΜΑΤΙΚΩΝ ΕΛΛΕΙΜΜΑΤΩΝ ΤΟΥ ΚΡΑΝΙΟΥ

**Βασίλειος Μανιατάκος**[1], Συμεών Τσίντζος[2], Ροζίνα Χαλκιά[1], Παναγιώτης Δογαντζής[3]

[1]*Επιμελητής Β' ΩΡΛ Κλινικής Παναρκαδικού Νοσοκομείου Τρίπολης*

[2]*Διευθυντής ΩΡΛ Κλινικής Παναρκαδικού Νοσοκομείου Τρίπολης*

[3]*Ειδικευόμενος Ιατρός ΩΡΛ Κλινικής Παναρκαδικού Νοσοκομείου Τρίπολης*

**Εισαγωγή:** Η πλαστική αποκατάσταση ευμεγέθων δερματικών ελλειμμάτων του κρανίου μπορεί συχνά να αποβεί προβληματική εξαιτίας και της μειωμένης δυνατότητας κινητοποίησης του δέρματος του κρανίου. Η ενδεχόμενη αποκατάσταση σε δεύτερο χρόνο ή η χρήση ελεύθερου δερματικού κρημνού είναι εναλλακτικές επιλογές που όμως δημιουργούν φτωχά κοσμητικά αποτελέσματα. Για το λόγο αυτό προτείνουμε την χρήση του κρημνού *double hatchet* και παρουσιάζουμε ανάλογο περιστατικό που κληθήκαμε να αντιμετωπίσουμε στην κλινική μας.

**Παρουσίαση περιστατικού:** Αναφέρουμε την εμπειρία μας σχετικά με την χρήση του *double hatchet flap* σε άρρενα ασθενή 80 ετών ο οποίος παρουσίαζε ευμέγεθες δερματικό έλλειμμα κροταφικής χώρας 10x9 εκατοστών μετά από εξαίρεση χωροκατακτητικής βλάβης. *Δύο περιστροφικοί κρημνοί* παρασκευάστηκαν, ένα για έκαστη πλευρά του ελλείμματος. Το μήκος του κάθε κρημνού αντιστοιχούσε σε περίπου 1, 5 φορές του μήκους της διαμέτρου του τραύματος, ενώ το πλάτος του αντιστοιχούσε στην ακτίνα του ελλείμματος. Έγινε ανάσπαση και κινητοποίηση των κρημνών, οι οποίοι εν συνεχεία περιστράφηκαν προς κάλυψη της περιοχής του τραύματος, ενώ οι πλευρές των βάσεων συγκλείστηκαν με V-Y τεχνική. Ακολούθησε σύγκλειση του τραύματος με διακεκομμένες υποδόριες και δερματικές ραφές. Η επούλωση ήταν ομαλή και οδήγησε σε ικανοποιητικό κοσμητικό αποτέλεσμα χωρίς να παρατηρηθούν επιπλοκές όπως ισχαιμία και νέκρωση του τραύματος.

**Συμπεράσματα:** Ο κρημνός *double hatchet* είναι μια αξιόπιστη και αποτελεσματική τεχνική πλαστικής αποκατάστασης δερματικών ελλειμμάτων μετρίου και μεγάλου μεγέθους στην προβληματική περιοχή του κρανίου.

## EP18
## ΔΙΑΧΕΙΡΙΣΗ ΡΙΝΙΚΗΣ ΒΑΛΒΙΔΑΣ ΣΤΗ ΡΙΝΟΔΙΑΦΡΑΓΜΑΤΟΠΛΑΣΤΙΚΗ

**Αικατερίνη Λιανού**[1], Ιωάννης Καστανιουδάκης[2], Κωνσταντίνος Μάρκου[3], Γεώργιος Ψυχογιός[2]

[1]*Ωτορινολαρυγγολογική Κλινική, Γενικό Νοσοκομείο Φιλιατών, Φιλιάτες, Ελλάδα*

[2]*Σχολή Επιστημών Υγείας, Ιατρικό Τμήμα, Ωτορινολαρυγγολογική Κλινική ΠΓΝΙ, Πανεπιστήμιο Ιωαννίνων, Ιωάννινα, Ελλάδα*

[3]*2η Πανεπιστημιακή Ωτορινολαρυγγολογική Κλινική, Νοσοκομείο Παπαγεωργίου, Αριστοτέλειο Πανεπιστήμιο Θεσσαλονίκης, Θεσσαλονίκη, Ελλάδα*

**Εισαγωγή:** Παραδοσιακά, η πλαστική αποκατάσταση του διαφράγματος ήταν στο επίκεντρο της θεραπείας της ρινικής απόφραξης. Η ανάγκη αντιμετώπισης της ρινικής βαλβίδας ως συμβάλλων παράγοντας της ρινικής απόφραξης, αναγνωρίστηκε το 1984 όταν ο Sheen περιέγραψε για πρώτη φορά τη χρήση μοσχευμάτων (spreader grafts) για τη διεύρυνση της έσω ρινικής βαλβίδας. Σύμφωνα με τη διεθνή βιβλιογραφία η ανεπάρκεια της ρινικής βαλβίδας είναι σχετικά συχνή, με επιπολασμό έως και 13%.

**Σκοπός:** Σκοπός της παρούσας μελέτης είναι η αναλυτική περιγραφή και η αξιολόγηση των θεραπευτικών τεχνικών για τη διαχείριση της ρινικής βαλβίδας στη ρινοδιαφραγματοπλαστική.

**Υλικό και Μέθοδος:** Πραγματοποιήθηκε εκτεταμένη ανασκόπηση της Διεθνούς βιβλιογραφίας, για την ανάδειξη των δημοσιευμένων άρθρων σχετικά με την παθολογία της ρινικής βαλβίδας και τα θεραπευτικά μέτρα για την αντιμετώπισή της.

**Αποτελέσματα:** Μέχρι σήμερα πολλές τεχνικές έχουν περιγραφεί για την αύξηση της διατομής της ρινικής βαλβίδας Η επιλογή της κατάλληλης τεχνικής αποτελεί μια σημαντική πρόκληση για τον χειρουργό. Η αποτελεσματική διόρθωση της ανεπάρκειας της ρινικής βαλβίδας (NVD) απαιτεί χειρουργική παρέμβαση. Η διόρθωση συνήθως περιλαμβάνει τη χρήση διαφόρων μοσχευμάτων ή τεχνικές με χρήση ραμμάτων με στόχο τη διεύρυνση και / ή την υποστήριξη της ρινικής βαλβίδας.

**Συμπεράσματα:** Η ρινική βαλβίδα παίζει σημαντικό ρόλο στη ρινική ροή αέρα. Εάν δεν είναι η κύρια αιτία της απόφραξης, είναι συχνά παράγοντας που συμβάλλει. Εάν διαγνωστεί NVD, θα πρέπει να αντιμετωπιστεί κατά τη διάρκεια της χειρουργικής επέμβασης (λειτουργική ρινοπλαστική) προς αποφυγή ενός μη βέλτιστου αποτελέσματος. Επί του παρόντος, υπάρχουν πολλές διαθέσιμες επιλογές για τη διαχείριση της ρινικής βαλβίδας στη διαφραγματοπλαστική.

## EP19

## ΣΥΓΧΡΟΝΑ ΔΕΔΟΜΕΝΑ ΤΗΣ ΣΥΝΤΗΡΗΤΙΚΗΣ ΑΝΤΙΜΕΤΩΠΙΣΗΣ ΤΗΣ ΧΡΟΝΙΑΣ ΡΙΝΟΚΛΠΙΤΙΔΑΣ

**Αικατερίνη Λιανού**[1], Αθηνά Ζαράχη[2], Βασίλειος Δανιηλίδης[3], Στέφανος Ναξάκης[3], Ιωάννης Καστανιουδάκης[2], Γεώργιος Ψυχογιός[2]

[1]*Ωτορινολαρυγγολογική Κλινική, Γενικό Νοσοκομείο Φιλιατών, Φιλιάτες, Ελλάδα*

[2]*Σχολή Επιστημών Υγείας, Ιατρικό Τμήμα, Ωτορινολαρυγγολογική Κλινική ΠΓΝΙ, Πανεπιστήμιο Ιωαννίνων, Ιωάννινα, Ελλάδα*

[3]*Σχολή Επιστημών Υγείας, Ιατρικό Τμήμα, Ωτορινολαρυγγολογική Κλινική, Πανεπιστήμιο Πατρών, Πάτρα, Ελλάδα*

**Εισαγωγή:** Η χρόνια ρινοκολπίτιδα (CRS) είναι ένα συχνό πρόβλημα υγείας, με επιπολασμό 10, 9% στην Ευρώπη και 12% έως 16% στις Ηνωμένες Πολιτείες. Σε αυτήν την ανασκόπηση, συνοψίζουμε τις πιο πρόσφατες επιστημονικές πληροφορίες σχετικά με αυτήν την αινιγματική ασθένεια, υπογραμμίζοντας την ετερογένεια και τη σύνθετη φύση της ανθεκτικής χρόνιας ρινοκολπίτιδας.

**Υλικό-Μέθοδος:** Πραγματοποιήθηκε εκτεταμένη ανασκόπηση της Διεθνούς βιβλιογραφίας για την ανάδειξη δημοσιευμένων άρθρων, σχετικά με την ανθεκτική χρόνια ρινοκολπίτιδα και τα συντηρητικά μέτρα για την αντιμετώπισή της.

**Αποτελέσματα:** Η διεθνής επιστημονική κοινότητα απομακρύνεται από τη διαφοροποίηση μεταξύ των CRSsNP και CRSwNP και της θεραπείας αυτών per se και βασίζεται πλέον στον ενδοτύπο και στο φαινότυπο. Η κύρια πρόκληση είναι να βρεθούν αξιόπιστοι βιοδείκτες που καθορίζουν τη φλεγμονή τύπου 2 και προβλέπουν την ανταπόκριση στη φαρμακευτική αγωγή. Με την έλευση των βιολογικών παραγόντων, η διαγνωστική προσέγγιση έχει προσαρμοστεί, αξιολογώντας τους ενδότυπους της CRS και χρησιμοποιώντας βιοδείκτες, καθώς οι θεραπευτικές επιλογές επεκτείνονται με τη χρήση τους. Στόχος της επιστημονικής κοινότητας είναι η εξατομικευμένη θεραπεία με βάση τον ενδότυπο για ασθενείς με μέτρια έως σοβαρή CRSwNP, με ή χωρίς άσθμα.

**Συμπεράσματα:** Είναι προφανές ότι η διαχείριση της ανθεκτικής CRS, γίνεται πολύ πιο περίπλοκη και απαιτεί επιπλέον δεξιότητες, συμπεριλαμβανομένης της ερμηνείας της ενδοσκόπησης και της αξονικής τομογραφίας μετά από προηγηθείσα χειρουργική επέμβαση, τις ενδείξεις για επανεπέμβαση ή reboot surgery, καλή κατανόηση της ανοσολογίας και των ενδείξεων για χρήση βιολογικών παραγόντων. Συχνά, οι ασθενείς υποφέρουν από πρόσθετες εκδηλώσεις ανοσολογικών αντιδράσεων τύπου 2, έτσι ώστε η αντιμετώπιση τους σε επαρκώς εξειδικευμένα κέντρα να προσφέρει περισσότερα πλεονεκτήματα.

**EP20**

**ΣΚΟΛΙΩΤΙΚΗ ΜΥΤΗ: ΠΑΡΟΥΣΙΑΣΗ ΠΕΡΙΣΤΑΤΙΚΟΥ**

Κατερίνα Μαρίνη, Ελισάβετ Σκυτοτομίδου, Μαρία Μουμτζίδου, Ηλίας Μιχαλάκης, Νεκτάριος Αργυρίου, Κωνσταντίνος Τιτέλης, Νικόλαος Καμαργιάννης, Βασιλική Φλώρου

**Εισαγωγή**: Η σκολιωτική μύτη είναι μια κατάσταση όπου συνυπάρχει απόκλιση της ρινικής πυραμίδας με σκολίωση του ρινικού διαφράγματος από την μέση γραμμή. Αποτελεί τη σοβαρότερη δυσμορφία του ρινικού διαφράγματος, λόγω ταυτόχρονης διαταραχής τόσο της λειτουργικότητας, όσο και της αισθητικής. Οι μορφές που μπορεί να προσβάλει ταξινομούνται σε τρείς κατηγορίες: C, S και πλήρως ετερόπλευρα μετατοπισμένη. Προκαλείται κυρίως από αμβλέα τραύματα ή τροχαία ατυχήματα. Καθότι η μύτη βρίσκεται στο κεντρικότερο σημείο του προσώπου, ακόμη και μικρή απόκλιση από τη μέση γραμμή είναι ικανή να προσελκύσει την προσοχή του περιβάλλοντος του ασθενούς, προκαλώντας ανασφάλεια.

**Παρουσίαση περιστατικού:** Ασθενής θήλυ 18 ετών προσήλθε λόγω έντονης δυσμορφίας από 8ετίας περίπου από τραυματισμό στην περιοχή της ρινός στα πλαίσια αθλητικής δραστηριότητας. Κατά την κλινική εξέταση υπήρχε σχεδόν πλήρης απόφραξη της ΔΕ ρινικής θαλάμης και μεγάλη απόκλιση της ΑΡ. Ανέφερε κοινωνική απομόνωση και δυσκολία σύναψης σχέσεων. Υπεβλήθη σε ρινομανομετρία, SNOT-22, και ερωτηματολόγιο για το πώς βλέπει τον εαυτό της. Φωτογραφίες :προεγχειρητικά. Αφού ενημερώθηκε πλήρως για τους κινδύνους και την πιθανή αποτυχία υπεβλήθη σε κλειστή ρινοπλαστική και διαφραγματοπλαστική.

**Συμπεράσματα:** Προκαλεί κοινωνική απομόνωση πολλές φορές
Προκαλείται συνήθως από συνδυασμό διαταραχής της οστέινης ρινικής πυραμίδας και παραμόρφωσης του διαφράγματος.
Προσοχή να δίδεται στη θεραπευτική αντιμετώπιση λόγω της πιθανότητας υποτροπής («μνήμη» των χόνδρινων στοιχείων).
Ο χειρουργός να έχει κάνει σωστό και πλήρες προεγχειρητικό πλάνο.
Extracorporeal septoplasty, spreader grafts, grossbar graft είναι αποτελεσματικά
Αποτελεί πρόκληση ακόμη και για έμπειρους χειρουργούς, διότι για την επιτυχή επέμβαση απαιτείται διόρθωση του αισθητικού προβλήματος και του λειτουργικού.

**EP21**

**ΟΔΟΝΤΟΓΕΝΗΣ ΙΓΜΟΡΙΤΙΔΑ ΜΕΤΑ ΑΠΟ ΕΝΔΟΔΟΝΤΙΚΗ ΘΕΡΑΠΕΙΑ - ΠΑΡΟΥΣΙΑΣΗ ΠΕΡΙΣΤΑΤΙΚΩΝ**

Γεώργιος Παπαχαραλάμπους[1], Φωτεινή Γκάμαρη[2], Παρασκευή Κόλλια[3],
**Ζαχαρούλα-Δήμητρα Γκουτζάνη[4]**, Σοφία Αθανασίου[4], Διονύσιος Ανδρεσάκης[5]

[1]*Επιμελητής Α', ΩΡΛ Κλινική ΓΝΑ «Η Ελπίς»*

[2]*Νοσηλεύτρια RN, MSc, Τομεάρχης Παθολογικού Τομέα ΓΝΑ «Η Ελπίς»*

[3]*Επικουρική Επιμελήτρια Β', ΩΡΛ Κλινική ΓΝΑ «Η Ελπίς»*

[4]*Ειδικευόμενη Ιατρός ΩΡΛ Κλινική ΓΝΑ «Η Ελπίς»*

[5]*Γναθοχειρουργός, Διευθυντής ΕΣΥ ΓΝΑ «Η Ελπίς»*

**Εισαγωγή:** Η οδοντογενής ιγμορίτιδα αντιπροσωπεύει περίπου το 10-12% των περιπτώσεων χρόνιας ιγμορίτιδας. Η κλασική αντιμετώπισή της, είναι η ανάτρηση του ιγμορείου κατά Caldwell-Luc ενώ η σύγχρονη είναι η ενδοσκοπική χειρουργική ρινός-παραρρινίων (ESS). Σκοπός αυτής της εργασίας είναι η παρουσίαση δυο περιπτώσεων χρόνιας μονόπλευρης οδοντογενούς ιγμορίτιδας, οι οποίες αντιμετωπίστηκαν με συνεργασία των ειδικοτήτων Ωτορινολαρυγγολογίας και Στοματικής και Γναθοπρτοσωπικής Χειρουργικής.

**Παρουσίαση περιστατικού:** Η πρώτη περίπτωση αφορά σε γυναίκα 56 ετών, με μονόπλευρη χρόνια ιγμορίτιδα αριστερά, ξένο σώμα (κώνος γουταπέρκας) στο αριστερό γναθιαίο άντρο και στοματοκολπικό συρίγγιο, μετά από ενδοδοντική θεραπεία του δοντιού #26 (1ος άνω γομφίος αριστερά) προ έτους. Αντιμετωπίστηκε αρχικά με ESS, έγινε μέση ρινοαντροστομία αριστερά, καθαρισμός του ιγμορείου και ακολούθως με εξαγωγή του #26 και σύγκλειση της στοματοκολπικής επικοινωνίας με μόσχευμα βλεννογόνου.
Η δεύτερη περίπτωση αφορά σε γυναίκα 62 ετών, με μονόπλευρη χρόνια ιγμορίτιδα δεξιά, ξένο σώμα (κώνος γουταπέρκας) στο δεξί γναθιαίο άντρο και στοματοκολπικό συρίγγιο, μετά από ενδοδοντική θεραπεία του δοντιού #16 (1ος άνω γομφίος δεξιά) προ 5ετίας. Αντιμετωπίστηκε με FESS, όπου έγινε μέση ρινοαντροστομία δεξιά, καθαρισμός του ιγμορείου και ακολούθως δημιουργήθηκε παρειακός κρημνός αντίστοιχα του #16, ανάτρηση του προσθίου τοιχώματος του ιγμορείου κατά Caldwell-Luc, αφαίρεση του εμφρακτικού υλικού, εξαγωγή του #16 και σύγκλειση της στοματοκολπικής επικοινωνίας με προώθηση του κρημνού στον υπερώιο βλεννογόνο.

**Συμπεράσματα:** Ο συνδυασμός λεπτομερούς ιστορικού, καλής κλινικής εξέτασης και κατάλληλου απεικονιστικού ελέγχου, είναι απαραίτητος για την έγκαιρη διάγνωση της οδοντογενούς ιγμορίτιδας. Η συνδυασμένη θεραπεία με συνεργασία των δύο ειδικοτήτων είναι η καταλληλότερη και πιο ολοκληρωμένη θεραπεία για τον ασθενή, με την πιο ομαλή μετεγχειρητική πορεία και τις μικρότερες πιθανότητες επιπλοκών.

## EP22
## ΕΚΤΕΤΑΜΕΝΟ ΠΛΑΚΩΔΕΣ ΚΑΡΚΙΝΩΜΑ ΠΡΟΔΟΜΟΥ ΡΙΝΟΣ- ΠΑΡΟΥΣΙΑΣΗ ΠΕΡΙΣΤΑΤΙΚΟΥ

Παρασκευή Κόλλια[1], **Μαρία-Αθηνά Τσιτσίκα[2]**, Αθανασία Μηλιώνη[1], Ζαχαρούλα-Δήμητρα Γκουτζάνη[2], Ευσταθία Νικολοπούλου[2], Αριστείδης Χρυσοβέργης[3]

*[1]Επικουρική Επιμελήτρια ΩΡΛ Κλινικής Γενικού Νοσοκομείου Αθηνών «η Ελπίς»*

*[2]Ειδικευόμενη Ιατρός ΩΡΛ Κλινικής Γενικού Νοσοκομείου Αθηνών «η Ελπίς»*

*[3]Διευθυντής Ε. Σ. Υ Α' Πανεπιστημιακής ΩΡΛ Κλινικής Γενικού Νοσοκομείου Αθηνών «Ιπποκράτειο»*

**Εισαγωγή:** Τα καρκινώματα προδόμου ρινός αποτελούν διακριτές, αλλά εξαιρετικά σπάνιες οντότητες -μόλις το 1%- μεταξύ των κακοηθειών κεφαλής και τραχήλου. Στην πλειονότητα τους είναι όγκοι εκ πλακώδους επιθηλίου, ενώ ως σημαντικότεροι προδιαθεσικοί παράγοντες αναγνωρίζονται η ηλιακή ακτινοβολία και το κάπνισμα. Η θεραπευτική προσέγγιση περιλαμβάνει τη ριζική χειρουργική εκτομή, τη βραχυθεραπεία και τη χορήγηση ακτινοβολίας και χημειοθεραπείας. Η πρόγνωση μετά από ριζική θεραπεία είναι ευνοϊκή, ωστόσο τα λειτουργικά και κοσμητικά ελλείματα που προκύπτουν επιβαρύνουν ιδιαιτέρως τον ασθενή.

**Παρουσίαση περιστατικού:** Ασθενής 47 ετών, με ελεύθερο ατομικό ιστορικό, βαρύς καπνιστής και πότης, προσήλθε λόγω ευμεγέθους όγκου, εξορμώμενου από τον πρόδομο της ρινός, με κλινική και απεικονιστική εικόνα διήθησης της στυλίδας, του τετράπλευρου χόνδρου και του έξω σκέλους του κάτω πλάγιου χόνδρου. Ιστολογικώς, πρόκειται για πλακώδες καρκίνωμα μέσης διαφοροποίησης, ενώ διηθημένα εμφανίζονται και ιστοτεμάχια από βαθύτερα τμήματα του ρινικού βλεννογόνου. Τα συναφαιρεθέντα ιστοτεμάχια από την ουλοχειλική αύλακα και το περιόστεο της φατνιακής ακρολοφίας της άνω γνάθου ήταν ελεύθερα διήθησης. Η σταδιοποίηση έγινε κατά Wang με T2 στάδιο όγκου, και N0M0 κατά AJCC. Ο ασθενής υποβλήθηκε αρχικά σε σύγχρνη ακτινοθεραπεία/ ανοσοθεραπεία (66Gy και cetuximab). Λόγω παραμονής νόσου, μετά την ολοκλήρωση της θεραπείας, υποβλήθηκε σε ολική ρινεκτομή, με την αποκατάσταση των ελλειμμάτων να προγραμματίζεται σε δεύτερο χρόνο.

**Συμπεράσματα:** Η ολική ρινεκτομή είναι μια ριζική χειρουργική επέμβαση που προορίζεται για κακοήθειες ρινός προχωρημένου σταδίου. Αν και σχετίζεται με υψηλά ποσοστά θεραπείας, καταλείπει σημαντικά ελλείμματα, τα οποία αποτελούν μεγάλη πρόκληση για μία λειτουργικά και αισθητικά αποδεκτή αποκατάσταση.

## EP23

## ΑΝΑΚΑΤΑΣΚΕΥΗ ΔΕΡΜΑΤΙΚΟΥ ΕΛΛΕΙΜΜΑΤΟΣ ΠΤΕΡΥΓΙΟΥ ΩΤΟΣ ΜΕ ΧΡΗΣΗ ΠΡΟΩΘΗΤΙΚΟΥ ΚΡΗΜΝΟΥ. ΠΑΡΟΥΣΙΑΣΗ ΠΕΡΙΣΤΑΤΙΚΟΥ

**Ευρώπη Φοροζίδου**[1], Παρασκευή Καραμήτσου[1], Αντώνιος Σκαλιάς[1], Σπυρίδων Γουγούσης[3], Νικόλαος Τσέτσος[2], Αλέξανδρος Πουτογλίδης[2]

*[1]Ειδικευόμενος/η, ΩΡΛ Κλινική, ΓΝΘ «Γ. Παπανικολάου», Θεσσαλονίκη*

*[2]Επιμελητής Β΄, ΩΡΛ Κλινική, ΓΝΘ «Γ. Παπανικολάου», Θεσσαλονίκη*

*[3]Διευθυντής, ΩΡΛ Κλινική, ΓΝΘ «Γ. Παπανικολάου», Θεσσαλονίκη*

**Εισαγωγή:** Η υπερμετρή έκθεση του δέρματος της κεφαλής και του τραχ στην ηλιακή ακτινοβολία προδιαθέτει στην εμφάνιση διάφορων τύπων δερματικού καρκίνου. Η εκτομή μιας βλάβης, με εξασφάλιση υγιών χειρουργικών ορίων είναι η θεραπεία εκλογής. Μολαταύτα η επίτευξη της ογκολογικής καθαρότητας μπορεί να οδηγήσει στη δημιουργία δερματικού ελλείμματος και να μετατρέψει την ανακατασκευή σε πρόκληση.

**Παρουσίαση περιστατικού:** Άρρεν, 67 ετών προσήλθε στο ιατρείο της ΩΡΛ κλινικής αναφερόμενος τη παρουσία ελκωτικής βλάβης περίπου 2 εκ. στο άνω τμήμα της έλικας του αριστερού πτερυγίου, η οποία εμφάνιζε προοδευτική αύξηση. Ο ασθενής ελάμβανε αγωγή για αρτηριακή υπέρταση, ενώ το λοιπό ατομικό ιστορικό ήταν ελέυθερο. Υπό τοπική αναισθησία, κατόπιν θετικής βιοψίας, υποβλήθηκε σε εκτομή της βλάβης εξασφαλίζοντας υγιή χειρουργικά όρια (6mm). Λόγω του μεγέθους της βλάβης δημιουργήθηκε δερματικό έλλειμμα, το οποίο αποκαταστάθηκε με τη χρήση προωθητικού κρημνού (Helical rim advancement flap). Η αφαίρεση της βλάβης αποκάλυψε το χόνδρο, ο οποίος διατηρήθηκε ακέραιος καθώς δεν αναγνωρίστηκε διήθηση προς το περιχόνδριο. Η τομή είχε κατώτερο όριο το λόβιο εξασφαλίζοντας επιπλέον κινητοποίηση του κρημνού λόγω της χαλαρής σύστασης του δέρματος. Αμβλεία παρασκευή υποδερματικά και άνω του περιχοδρίου, καθόλο το μήκος της τομής, εώς την οπίσθια επιφάνεια του πτερυγίου, διατηρώντας ευρύ αγγειακό μίσχο κινητοποίησε πλήρως το δερματικό κρημνό. Εφαρμόστηκε πιεστική περίδεση για 24 ώρες. Η μετεγχειρητική επούλωση ήταν ικανοποιητική.

**Συμπεράσματα:** Η αποκατάσταση δερματικών ελλειμμάτων του πτερυγίου του ωτός αποτελεί πρόκληση για το χειρουργό. Κύριο μέλημα αποτελεί η ογκολογική καθαρότητα σεβόμενος τη συμμετρία και αρμονία που προσδίδει το πτερύγιο του ωτός στο πρόσωπο.

## EP24
## ΡΙΝΙΤΙΔΑ ΚΑΙ ΣΥΣΤΗΜΑΤΑ ΚΛΙΜΑΤΙΣΜΟΥ

**Ζαχαρίας Καλεντάκης**[1], Αθανασία Μαρίνου[2], Σωτηρία Γενετζάκη[3], Στυλιανός Δημητρόπουλος[3], Γεώργιος Δρίτσας[4], Ευφροσύνη Παπαθεοδώρου[4]

*[1]Ειδικευόμενος ΩΡΛ, ΓΝΑ «Σισμανόγλειο - Αμαλία Φλέμιγκ»*

*[2]Επιμελήτρια Β ΩΡΛ, ΓΝΑ «Γ. Γεννηματάς»*

*[3]Επιμελητής/τρια Β ΩΡΛ, ΓΝΑ «Σισμανόγλειο - Αμαλία Φλέμιγκ»*

*[4]Διευθυντής/τρια ΩΡΛ, ΓΝΑ «Σισμανόγλειο - Αμαλία Φλέμιγκ»*

**Εισαγωγή:** Η ρινίτιδα αποτελεί μία από τις συχνότερες παθήσεις παγκοσμίως επηρεάζοντας την ποιότητα της ζωής των ατόμων. Η κλιματική αλλαγή και η μόλυνση του περιβάλλοντος συντέλεσαν στην έξαρση της ρινίτιδας και των άλλων αναπνευστικών παθήσεων με αποτέλεσμα την εμφάνιση μικτών φαινοτύπων και ενδοτύπων ρινίτιδας, οι οποίοι αλληλεπικαλύπτονται δυσχεραίνοντας τη δημιουργία οδηγιών για τη διάγνωση και τη θεραπεία της νόσου. Η χρήση συστημάτων κλιματισμού επέφερε αλλαγή στην ποιότητα του αέρα και στο μικροκλίμα των εσωτερικών χώρων.

**Σκοπός:** Η ανάδειξη της σχετιζόμενης με τα συστήματα κλιματισμού ρινίτιδας και η παρουσίαση του παθοφυσιολογικού μηχανισμού και της θεραπευτικής αντιμετώπισής της.

**Υλικό και Μέθοδος**: Διενεργήθηκε βιβλιογραφική ανασκόπηση με λέξεις κλειδιά: allergic rhinitis, occupational rhinitis, indoor air quality, indoor pollution, mechanical ventilation systems, home environment στις μηχανές αναζήτησης PubMed και GoogleScholar. Από τις 671 μελέτες που προέκυψαν, απομονώθηκαν 19 που καταδεικνύουν πιθανή συσχέτιση των συστημάτων κλιματισμού με έκφραση συμπτωμάτων ρινίτιδας.

**Συμπεράσματα:** Η ρινίτιδα σχετιζόμενη με τα συστήματα κλιματισμού αποδίδεται σε ένα μικτό πρότυπο αιτιολογίας και συμπτωματολογίας ενδεικτικό της πολυπλοκότητας που τη χαρακτηρίζει. Οι μεταβολές στα επίπεδα θερμοκρασίας και υγρασίας, η εισαγωγή και ανακύκλωση αλλεργιογόνων στην κυκλοφορία του αέρα εσωτερικών χώρων καθώς και η απελευθέρωση στην κυκλοφορία πτητικών οργανικών ουσιών, μικροβιακών και ιικών παραγόντων προσδίδουν τόσο αλλεργικό όσο και μη αλλεργικό χαρακτήρα στην επαγόμενη από κλιματιστικά ρινίτιδα. Η συνηθισμένη φαρμακευτική αγωγή είναι αποτελεσματική αλλά συστήνεται μόνο σε εμμένουσες περιπτώσεις που συνοδεύεται με μεγάλη έκπτωση της ποιότητας ζωής. Απαραίτητη είναι η χρήση φίλτρων όπως το HEPA και η τακτική συντήρησή των συστημάτων κλιματισμού.

## EP25

## ΕΠΙΔΗΜΙΟΛΟΓΙΑ ΝΚ ΛΕΜΦΩΜΑΤΟΣ ΜΕΣΗΣ ΓΡΑΜΜΗΣ: ΒΙΒΛΙΟΓΡΑΦΙΚΗ ΑΝΑΣΚΟΠΗΣΗ

**Γεώργιος Γρίβας**[1], Σπυρίδων Λυγερός[2], Μαρία Καρέλα[3], Παναγιώτης Γονατίδης[4], Μαρία Κοροδήμα[4], Βασίλειος Δανιηλίδης [5]

[1]*Επικουρικός Επιμελητής Β, ΩΡΛ Κλινική Νοσοκομείο Θείας Πρόνοιας «Η Παμμακάριστος», Αθήνα*

[2]*Ακαδημαϊκός Υπότροφος, ΩΡΛ Κλινική, ΠΓΝ Πατρών, Πάτρα*

[3]*Επιμελήτρια Α, ΩΡΛ Κλινική Νοσοκομείο Θείας Πρόνοιας «Η Παμμακάριστος», Αθήνα*

[4]*Ειδικευόμενος/η ΩΡΛ Κλινική Νοσοκομείο θείας πρόνοιας «Η Παμμακάριστος», Αθήνα*

[5]*Καθηγητής ΩΡΛ, ΩΡΛ Κλινική, ΠΓΝ Πατρών, Πάτρα*

**Εισαγωγή:** Το ΝΚ λέμφωμα της μέσης γραμμής ή ΝΚ/Τ-κυτταρικό λέμφωμα ρινικού τύπου, όπως είναι η επίσημη ονομασία του στον WHO, παρουσιάζει σημαντική γεωγραφική ποικιλότητα και διασπορά στην επίπτωση του.

**Σκοπός:** Σκοπός της μελέτης είναι να προσδιοριστούν τα πιο πρόσφατα δεδομένα σχετικά με τις επιδημιολογικές παραμέτρους της νόσου μέσω αναζήτησης βιβλιογραφίας στο PubMed/Medline.

**Υλικό και Μέθοδος:** Πραγματοποιήθηκε μια συστηματική ανασκόπηση της βιβλιογραφίας στο PubMed/Medline σχετικά με την επίπτωση, την επιδημιολογία και τους παράγοντες κινδύνου του ΝΚ/Τ κυτταρικού λεμφώματος ρινικού τύπου. Επιλέχθηκαν δημοσιεύσεις κατά την τελευταία πενταετία.

**Συμπεράσματα:** Το ΝΚ/Τ-κυτταρικό λέμφωμα ρινικού τύπου είναι αρκετά σπάνιο στο δυτικό κόσμο και αντιπροσωπεύει τα Non Hodgkin λεμφώματα σε ποσοστό κάτω του 1, 5% ενώ το αντίστοιχο ποσοστό στην Ανατολική Ασία και Λατινική Αμερική μπορεί να φτάσει και το 30%. Προσβάλλει συχνότερα του ενήλικες άνδρες και υπάρχει ισχυρή συσχέτιση με τη λοίμωξη από EBV. Σημαντικός παράγοντας κινδύνου αποτελεί το γενετικό υπόβαθρο καθώς η νόσος παρατηρείται κυρίως σε Ασιατικής καταγωγής πληθυσμούς, ενώ έχει αναφερθεί και πιθανή συσχέτιση με το επαγγελματικό περιβάλλον και το κοινωνικό-οικονομικό επίπεδο.

## EP26

## ΑΝΤΙΜΕΤΩΠΙΣΗ ΒΑΣΙΚΟΚΥΤΤΑΡΙΚΟΥ ΚΑΡΚΙΝΩΜΑΤΟΣ ΡΑΧΗΣ ΡΙΝΟΣ ΜΕ ΧΡΗΣΗ ΜΕΤΩΠΙΑΙΟΥ ΚΡΗΜΝΟΥ – ΠΑΡΟΥΣΙΑΣΗ ΠΕΡΙΣΤΑΤΙΚΟΥ

**Παρασκευή Καραμήτσου**[1], Αντώνιος Σκαλιάς[1], Ευρώπη Φοροζίδου[1], Σπυρίδων Γουγούσης[1], Νικόλαος Λαζαρίδης[2], Αλέξανδρος Πουτογλίδης[1]

[1]*ΩΡΛ Κλινική, ΓΝΘ «Γ. Παπανικολάου», Θεσσαλονίκη*

[2]*Εργαστήριο Ανατομίας και Χειρουργικής Ανατομίας, Σχολή Επιστημών Υγείας, Τμήμα Ιατρικής, Αριστοτέλειο Πανεπιστήμιο Θεσσαλονίκης*

**Εισαγωγή:** Το βασικοκυτταρικό καρκίνωμα αποτελεί τον συχνότερο καρκίνο του δέρματος. Προέρχεται από τα βασικά κύτταρα της επιδερμίδας και εντοπίζεται συχνά στην περιοχή της ρινός λόγω της σημαντικής έκθεσης στην ηλιακή ακτινοβολία. Η έγκαιρη αναγνώριση του όγκου σχετίζεται με τη βέλτιστη αντιμετώπισή του.

**Παρουσίαση περιστατικού**: Άρρεν 73 ετών προσήλθε στην ΩΡΛ κλινική με αναφερόμενη εμφάνιση δερματικής βλάβης στην ράχη της ρινός από διμήνου. Η βλάβη παρουσίαζε ακανόνιστο σχήμα, κεντρική εξέλκωση και αιμορραγικά στοιχεία. Ακολούθησε η λήψη ιστοτεμαχίων εκ της δερματικής βλάβης υπό τοπική αναισθησία προς ιστολογική εξέταση αυτών. Αναδείχτηκε η ύπαρξη ενός βασικοκυτταρικού καρκινώματος μετατυπικού τύπου. Η βλάβη εξαιρέθηκε χειρουργικά εντός υγιών ιστών και για την κάλυψη του δερματικού ελλείμματος χρησιμοποιήθηκε μετωπιαίος κρημνός (paramedian forehead flap). Η επέμβαση πραγματοποιήθηκε σε δύο στάδια. Συγκεκριμένα, στο πρώτο στάδιο έγινε κάλυψη του δερματικού ελλείμματος με χρήση μισχωτού μεταθετού κρημνού και στο δεύτερο στάδιο, μετά από τρεις εβδομάδες, πραγματοποιήθηκε διατομή της περίσσειας του κρημνού και βελτίωση της εικόνας αυτού. Το λειτουργικό και αισθητικό αποτέλεσμα ήταν πολύ καλό.

**Συμπεράσματα:** Τα βασικοκυτταρικά καρκινώματα στην περιοχή της ρινός είναι συχνά. Η εκτομή τους μπορεί να εγκαταλείψει σημαντικό δερματικό έλλειμμα. Ο μετωπιαίος κρημνός (paramedian forehead flap) αποτελεί περίπτωση κρημνού που μπορεί να χρησιμοποιηθεί για την αποκατάσταση δερματικών ελλειμμάτων της ρινός με σχετικά απλή χειρουργική τεχνική και εξαιρετικό λειτουργικό και αισθητικό αποτέλεσμα.

## EP27
## ΜΗ ΕΠΕΜΒΑΤΙΚΗ ΡΙΝΟΠΛΑΣΤΙΚΗ: ΤΕΧΝΙΚΗ, ΚΙΝΔΥΝΟΙ ΚΑΙ ΟΦΕΛΗ – ΒΙΒΛΙΟΓΡΑΦΙΚΗ ΑΝΑΣΚΟΠΗΣΗ

**Μαρία Κοροδήμα**[1], Γεώργιος Γρίβας[2], Κατσίνης Σπύρος[2], Παναγιώτης Γονατίδης[1], Μαρία Καρέλα[3]

[1]*Ειδικευόμενος/η, ΩΡΛ κλινική νοσοκομείο θείας πρόνοιας «Η Παμμακάριστος», Αθήνα*

[2]*Επικουρικός επιμελητής Β, ΩΡΛ κλινική νοσοκομείο θείας πρόνοιας «Η Παμμακάριστος», Αθήνα*

[3]*Επιμελήτρια Α, ΩΡΛ κλινική νοσοκομείο θείας πρόνοιας «Η Παμμακάριστος», Αθήνα*

**Εισαγωγή:** Η μη επεμβατική ή «υγρή» ρινοπλαστική με υαλουρονικό οξύ (ΗΑ) είναι μια δημοφιλής εναλλακτική λύση στις χειρουργικές επεμβάσεις. Η βελτίωση του σχήματος της μύτης με υαλουρονικό οξύ (ΗΑ) είναι μια γρήγορη, ανώδυνη και απλή διαδικασία, η οποία διαρκεί περίπου 15 λεπτά. Δεν απαιτεί χρόνο αποθεραπείας και έχει αποτελέσματα συγκρίσιμα με τη χειρουργική ρινοπλαστική.

**Σκοπός:** Αυτή η ανασκόπηση στοχεύει να παρουσιάσει τα νεότερα δεδομένα στην βιβλιογραφία όσον αφορά την «υγρή» ρινοπλαστική, μιας ασφαλούς τεχνικής για την αντιμετώπιση προβλημάτων που σχετίζονται με την αναδόμηση και την αισθητική της ρινός.

**Υλικό και Μέθοδος**: Πραγματοποιήθηκε μια συστηματική ανασκόπηση της βιβλιογραφίας στο PubMed, Cochrane Library και Embase σχετικά με την περιγραφή, τους κινδύνους και τα οφέλη της τεχνικής της «υγρής» ρινοπλαστικής. Επιλέχθηκαν μελέτες και δημοσιεύσεις κατά την τελευταία δεκαετία.

**Συμπεράσματα:** Η «υγρή» ρινοπλαστική είναι μια ασφαλής επέμβαση με την οποία μπορεί να αντιμετωπιστούν μικρές ανατομικές ανωμαλίες όπως είναι ήπιες διαταραχές της κορυφής της ρινός, μικροί ύβοι και άλλες περιπτώσεις με καλά αποτελέσματα. Βασική προϋπόθεση για την αποφυγή επιπλοκών είναι η διεξαγωγή της επέμβασης από έναν έμπειρο ιατρό που έχει γνώση της ανατομίας και ολοκληρωμένη εκπαίδευση. Τέλος, η χρήση κατάλληλων υλικών και η εμπειρία του θεράποντος στη διεξαγωγή αυτού του τύπου ιατρικής θεραπείας έχει καθοριστική σημασία στην διασφάλιση ενός επιτυχημένου αποτελέσματος.

## EP28
## ΡΙΝΙΚΗ ΕΚΔΗΛΩΣΗ ΧΡΟΝΙΑΣ ΛΕΜΦΟΚΥΤΤΑΡΙΚΗΣ ΛΕΥΧΑΙΜΙΑΣ

**Σταματία Παρασκευαΐδου**[1], Ερμιόνη Τούλη[2], Λουίζα Μουρατίδου[1], Ευτυχία Παμπουκίδου[1], Θωμαΐς Μανδραλή[3], Αργύριος Μαγγανάρης[4], Ηλίας Καρασμάνης[3]

[1]*Ιατρός ΩΡΛ Κλινικής, Γενικό Νοσοκομείο Θεσσαλονίκης «Ιπποκράτειο»*

[2]*Επικουρική επιμελήτρια ΩΡΛ, Γενικό Νοσοκομείο Θεσσαλονίκης «Ιπποκράτειο»*

[3]*Επιμελητής Α' ΩΡΛ, Γενικό Νοσοκομείο Θεσσαλονίκης «Ιπποκράτειο»*

[4]*Διευθυντής ΩΡΛ, Γενικό Νοσοκομείο Θεσσαλονίκης «Ιπποκράτειο»*

**Εισαγωγή:** Η εμφάνιση χρόνιας ρινίτιδας είναι δυνατό να αντικατοπτρίζει την παρουσία υποκείμενων συστηματικών νόσων. Σε αυτές τις περιπτώσεις η κλινική εξέταση, συμπεριλαμβανομένης της ενδοσκόπησης, καθώς και ο απεικονιστικός έλεγχος είναι πιθανό να μη δώσουν ειδικά ευρήματα.

**Παρουσίαση περιστατικού**: Θήλυ ασθενής 69 ετών προσήλθε στα Τ. Ε. Ι. λόγω δυσχέρειας ρινικής αναπνοής και επεισοδίων υποτροπιάζουσας ρινορραγίας από 6μήνου. Η ασθενής είχε γνωστό ιστορικό χρόνιας λεμφοκυτταρικής λευχαιμίας από 17ετίας. Από την κλινική εξέταση φάνηκε υπερτροφικός και εύθρυπτος ρινικός βλεννογόνος με αιμορραγικές εστίες. Η αξονική τομογραφία δεν ανέδειξε επιπλέον παθολογικά ευρήματα από την ρινική κοιλότητα και τους παραρρίνιους κόλπους. Η αρχική αντιμετώπιση με αντιβιοτική θεραπεία και τοπική ρινική κορτιζονοθεραπεία και αποσυμφόρηση δεν επέφερε βελτίωση των συμπτωμάτων. Διαφοροδιαγνωστικά λήφθηκαν πολλαπλές βιοψίες από τον βλεννογόνο της κάτω ρινικής κόγχης και του διαφράγματος. Η ιστοπαθολογική εξέταση έδειξε νεόπλασμα συμβατό με χρόνια λεμφοκυτταρική λευχαιμία (ΧΛΛ). Από τον εργαστηριακό έλεγχο ανευρέθησαν 104. 600 WBC, σταθερά συγκριτικά με προηγούμενο έλεγχο. Μετά από αιματολογική εκτίμηση δε συνεστήθη περαιτέρω φαρμακευτική αντιμετώπιση της ασθενούς.

**Συμπεράσματα:** Το μεγαλύτερο ποσοστό των ασθενών με ΧΛΛ διαγιγνώσκεται σε αιματολογικούς ελέγχους ρουτίνας για άσχετους λόγους. Αν και η διήθηση του ρινικού βλεννογόνου σε ασθενής με ΧΛΛ είναι εξαιρετικά σπάνια, σε χρόνια ρινίτιδα η οποία δεν ανταποκρίνεται στην συνήθη φαρμακευτική θεραπεία είναι σημαντικό να μην καθυστερεί η βιοψία καθώς είναι πιθανό να συνεισφέρει στη διάγνωση της συστηματική νόσου.

## EP29
## REVISION ΡΙΝΟΠΛΑΣΤΙΚΗ ΜΕΤΑ ΑΠΟ ΑΝΟΙΧΤΗ VS ΚΛΕΙΣΤΗ. Η ΕΜΠΕΙΡΙΑ ΤΗΣ ΩΡΛ ΚΛΙΝΙΚΗΣ ΤΟΥ ΙΠΠΟΚΡΑΤΕΙΟΥ ΘΕΣΣΑΛΟΝΙΚΗΣ

**Ευτυχία Παμπουκίδου**[1], Γεώργιος Πετρίδης[1], Μαρία Καραμπιπέρη[1], Ερμιόνη Τούλη[2], Σωτηρία Πεΐδου[3], Αργύριος Μαγγανάρης[4], Ηλίας Καρασμάνης[5]

*[1]Ιατρός ΩΡΛ Κλινικής, Γενικό Νοσοκομείο Θεσσαλονίκης «Ιπποκράτειο»*

*[2]Επικουρική επιμελήτρια ΩΡΛ, Γενικό Νοσοκομείο Θεσσαλονίκης «Ιπποκράτειο»*

*[3]Επιμελήτρια Β' ΩΡΛ, Γενικό Νοσοκομείο Θεσσαλονίκης «Ιπποκράτειο»*

*[4]Διευθυντής ΩΡΛ, Γενικό Νοσοκομείο Θεσσαλονίκης «Ιπποκράτειο»*

*[5]Επιμελητής Α' ΩΡΛ, Γενικό Νοσοκομείο Θεσσαλονίκης «Ιπποκράτειο»*

**Εισαγωγή:** Η διενέργεια κλειστής ή ανοικτής ρινοπλαστικής εξαρτάται από την υπάρχουσα δυσμορφία της ρινός καθώς και τις προηγηθείσες επεμβάσεις. Κύριο πλεονέκτημα της ανοικτής ρινοπλαστικής αποτελεί η άμεση αποκάλυψη, επισκόπηση και αξιολόγηση του σκελετού και της κορυφής της ρινός ενώ κυριότερα μειονεκτήματα το αυξημένο οίδημα και ουλοποίηση καθώς και ο αυξημένος χρόνος ανάρρωσης.

**Σκοπός:** Σκοπός της μελέτης μας ήταν να καθορίσουμε σε πόσες περιπτώσεις διενεργήθηκε revision ρινοπλαστική σε σχέση με την χειρουργική μέθοδο που χρησιμοποιήθηκε αρχικά.

**Υλικό και μέθοδος:** Πραγματοποιήθηκε αναδρομική μελέτη των φακέλων των ασθενών που υποβλήθηκαν σε ρινοπλαστική κατά το χρονικό διάστημα 2012-2021.

**Αποτελέσματα:** Κατά το χρονικό διάστημα 2012-2021 πραγματοποιήθηκαν συνολικά 189 επεμβάσεις ρινοπλαστικής, εκ των οποίων στις 86 χρησιμοποιήθηκε η κλειστή μέθοδος ενώ στις 103 η ανοιχτή μέθοδος. Από τις 189 ανοιχτές επεμβάσεις οι 18 ήταν επεμβάσεις revision. Από αυτές τις 18 επαναληπτικές επεμβάσεις οι 8 προέκυψαν μετά από προηγηθείσα ανοιχτή ρινοπλαστική ενώ οι 10 μετά από κλειστή ρινοπλαστική.

**Συμπεράσματα:** Στο 9, 5% των ασθενών που υποβλήθηκε σε ρινοπλαστική υπήρξε ανάγκη για επανορθωτική επέμβαση, γεγονός που συνάδει με τη διεθνή βιβλιογραφία. Το μεγαλυτερό ποσοστό των επαναληπτικών επεμβάσεων προέκυψε μετά από κλειστή ρινοπλαστική χωρίς όμως να υπάρχει στατιστικά σημαντική διαφορά. Βιβλιογραφικά το ποσοστό των revision ρινοπλαστικών είναι περίπου το ίδιο μετά από ανοιχτή και κλειστή ρινοπλαστική, γεγονός με το οποίο συμφωνούν και τα δικά μας αποτελέσματα.

## EP30
## ΥΠΟΠΕΡΙΟΣΤΙΚΟ ΑΠΟΣΤΗΜΑ ΟΦΘΑΛΜΙΚΟΥ ΚΟΓΧΟΥ ΣΕ ΠΑΙΔΙΑΤΡΙΚΟ ΑΣΘΕΝΗ

**Μαρία Καραμπιπέρη**[1], Ηλίας Καρασμάνης[2], Ερμιόνη Τούλη[3], Τανζού Καρά Κεχαγιά[1], Σταματία Παρασκευαΐδου[1], Θωμαΐς Μανδραλή[2], Αργύριος Μαγγανάρης[4]

[1]*Ιατρός ΩΡΛ Κλινικής, Γενικό Νοσοκομείο Θεσσαλονίκης «Ιπποκράτειο»*

[2]*Επιμελητής Α' ΩΡΛ, Γενικό Νοσοκομείο Θεσσαλονίκης «Ιπποκράτειο»*

[3]*Επικουρική Επιμελήτρια ΩΡΛ, Γενικό Νοσοκομείο Θεσσαλονίκης «Ιπποκράτειο»*

[4]*Διευθυντής ΩΡΛ, Γενικό Νοσοκομείο Θεσσαλονίκης «Ιπποκράτειο»*

**Εισαγωγή:** Περισσότερο απο το 90% των οφθαλμικών λοιμώξεων οφείλεται σε υποκείμενη παθολογία των παραρρινίων κόλπων. Παρόλο που η ρινικολπίτιδα είναι συχνότερη σε ενήλικες, η δευτερογενής οφθαλμική λοίμωξη οφειλόμενη σε ρινοκολπίτιδα είναι συχνότερη σε παιδιά και νεαρούς ενήλικες, ιδιαίτερα σε περιπτώσεις οξείας ηθμοειδίτιδας.

**Παρουσίαση περιστατικού**: Άρρεν ασθενής 11 ετών προσήλθε στο ΓΝΘ «Ιπποκράτειο» με ρινική συμφόρηση από 9ημέρου, κροταφική κεφαλαλγία δεξιά από 48ώρου, εμπύρετο και περικογχικό οίδημα δεξιά από ημέρας. Η MRI και η CT σπλαχνικού κρανίου κατέδειξαν την παρουσία υποπεριοστικών αποστημάτων (2, 3x1x1 cm και 4mm) επί εδάφους οξείας ρινοκολπίτιδας. Ακολούθησε έναρξη αντιβιοτικής αγωγής i. v. (βανκομυκίνη, κεφτριαξόνη, μετρονιδαζόλη) και ρινικής αποσυμφόρησης. Λόγω μη επαρκούς βελτίωσης μετά απο 48h ο ασθενής υπεβλήθη σε ρινοαντροστομία και πρόσθια ηθμοειδεκτομή καθώς και σε εξωτερική πρσπέλαση κατα Lynch. Η οφθαλμολογική εκτίμηση προ- και μετεγχειρητικά έδειξε φυσιολογική οφθαλμοκινητικότητα και οπτική οξύτητα. Υπήρξε σαφής κλινικοεργαστηριακή βελτίωση του ασθενούς μετεγχειρητικά.

**Συμπεράσματα:** Η αντιμετώπιση των υποπεριοστικών αποστημάτων εξαρτάται σε μεγάλο βαθμό από την ηλικία των ασθενών. Ασθενείς κάτω των 9 ετών με μονήρη, μικρά αποστήματα και ακέραια οφθαλμική λειτουργία δύνανται να αντιμετωπιστούν συντηρητικά ενώ ασθενείς 9 εώς 14 ετών συχνά εμφανίζουν πιο σύνθετες λοιμώξεις. Οι ανωτέρω ασθενείς μπορούν να υποβληθούν σε στενή παρακολούθηση με i. v. αντιβιοτική αγωγή και συχνούς οφθαλμολογικούς ελέγχους τις πρώτες 24-48h ενώ ο χειρουργός ΩΡΛ πρέπει να είναι σε ετοιμότητα να παρέμβει άμεσα σε περίπτωση επιδείνωσης. Αντιθέτως ασθενείς άνω των 15 ετών συνήθως χρήζουν επίγουσας χειρουργικής παρέμβασης.

## EP31
## SILENT SINUS SYNDROME

**Γεώργιος Πετρίδης**[1], Ηλίας Καρασμάνης[2], Τανζού Καρά Κεχαγιά[1], Λουίζα Μουρατίδου[1], Αίμιλη Ανδρέου[1], Ερμιόνη Τούλη[3], Αργύριος Μαγγανάρης[4], Θωμαΐς Μανδραλή[2]

*[1]Ιατρός ΩΡΛ Κλινικής, Γενικό Νοσοκομείο Θεσσαλονίκης «Ιπποκράτειο»*

*[2]Επιμελητής Α΄ ΩΡΛ, Γενικό Νοσοκομείο Θεσσαλονίκης «Ιπποκράτειο»*

*[3]Επικουρική επιμελήτρια ΩΡΛ, Γενικό Νοσοκομείο Θεσσαλονίκης «Ιπποκράτειο»*

*[4]Διευθυντής ΩΡΛ, Γενικό Νοσοκομείο Θεσσαλονίκης «Ιπποκράτειο»*

**Εισαγωγή**: Το silent sinus syndrome αποτελεί νοσολογική οντότητα που χαρακτηρίζεται από μονόπλευρο ανώδυνο ενόφθαλμο ως αποτέλεσμα καθίζησης του εδάφους του οφθαλμικού κόγχου στα πλαίσια χρόνιας ατελεκτασίας του γναθιαίου άντρου.

**Παρουσίαση περιστατικού**: Γυναίκα 66 ετών παρουσιάστηκε στα ΤΕΠ ΩΡΛ του ΓΝ Θ Ιπποκρατείου λόγω αναφερόμενης ρινικής συμφόρησης στα πλαίσια χρόνιας ρινοκολπίτιδας με συνοδό θάμβος όρασης και περιοφθαλμικό άλγος δεξιά. Από την οφθαλμολογική εξέταση προέκυψε ενόφθαλμος δεξιά και πρόσθια ραγοειδίτιδα. Η ασθενής υπεβλήθει σε CT σπλαχνικού κρανίου όπου διαπιστώθηκε παρουσία υλικού στο δεξιό ιγμόρειο άντρο, μείωση των διαστάσεών του και πάχυνση του τοιχώματος αυτού στα πλαίσια χρόνιων αλλοιώσεων ρινοκολπίτιδας. Η ασθενής υποβλήθηκε σε χειρουργική αντιμετώπιση με ρινοαντροστομία με βελτίωση των κλινικών συμπτωμάτων.

**Συμπεράσματα:** Το silent sinus syndrome χαρακτηρίζεται από ανώδυνο προοδευτικό ενόφθαλμο που είναι αποτέλεσμα χρόνιας ατελεκτασίας του γναθιαίου κόλπου. Η παθοφυσιολογία του παραμένει αδιευκρίνιστη. Η FESS αποτελεί τη gold standard θεραπεία καθώς αναχαιτίζει την πορεία της νόσου. Πλαστική αποκατάσταση του εδάφους του κόγχου δύναται να γίνει σε δεύτερο χρόνο εάν κριθεί απαραίτητο.

## EP32

## Η ΑΣΦΑΛΕΙΑ ΧΡΗΣΗΣ ΚΟΡΤΙΚΟΣΤΕΡΟΕΙΔΩΝ ΣΕ ΡΙΝΙΚΕΣ ΠΛΥΣΕΙΣ ΣΤΗΝ ΘΕΡΑΠΕΙΑ ΤΗΣ ΧΡΟΝΙΑΣ ΡΙΝΟΚΟΛΠΙΤΙΔΑΣ

**Αθανάσιος Λέκκας**[1], Κατερίνα Τσάγκοβιτς[2], Θεόδωρος Δράκος[1], Στέφανος Χατζής[1], Σωτήρης Παπουλιάκος[3], Ευαγγελία Ζαχαριουδάκη[4]

*[1]Ειδικευόμενοι ΩΡΛ Κλινικής, ΓΝ Αθηνών «Γ. Γεννηματάς», Αθήνα*

*[2]Επιμελήτρια Β΄ ΩΡΛ Κλινικής, ΓΝ Αθηνών «Γ. Γεννηματάς», Αθήνα*

*[3]Επιμελητής Α΄ ΩΡΛ Κλινικής, ΓΝ Αθηνών «Γ. Γεννηματάς», Αθήνα*

*[4]Διευθύντρια ΩΡΛ Κλινικής, ΓΝ Αθηνών «Γ. Γεννηματάς», Αθήνα*

**Εισαγωγή:** Η Χρόνια Ρινοκολπίτιδα αποτελεί μία φλεγμονώδη νόσο της ρινός και των παραρρίνιων κόλπων, επηρεάζοντας την ποιότητα ζωής, τον ύπνο και την παραγωγικότητα. Η μακροχρόνια, καθημερινή χρήση ενδορινικών κορτικοστεροειδών σε διάλυμα φυσιολογικού ορού έχει δείξει ενθαρρυντικά αποτελέσματα στον έλεγχο της νόσου. Παραμένει ασαφές κατά πόσο είναι ασφαλής η συγκεκριμένη πρακτική.

**Σκοπός**: Εκτίμηση της ασφάλειας και της πρόκλησης συστηματικών επιπλοκών από την μακροχρόνια, συστηματική χρήση κορτικοστεροειδών σε ρινικές πλύσεις.

**Υλικό και Μέθοδος:** Πραγματοποιήθηκε συστηματική ανασκόπηση της βιβλιογραφίας στις βάσεις δεδομένων Pubmed, Google Scholar και Cohrane database βάσει προκαθορισμένου πρωτοκόλλου.

**Αποτελέσματα:** Ανευρέθησαν 11 πρωτότυπα άρθρα, στο χρονικό διάστημα 2008-2022. Τα 7 άρθρα εξετάζουν τη χρήση της Βουδεσονίδης, 2 της Μομεταζόνης και από 1 την Φλουτικαζόνη και την Βηταμεθαζόνη. Το χρονικό διάστημα εφαρμογής των θεραπειών κυμαίνεται μεταξύ 4 - 165 εβδομάδων. Σε καμία από τις μελέτες δεν προέκυψε στατιστικά σημαντική διαφορά όσο αφορά την παρουσίαση ανεπιθύμητων ενεργειών λόγω συστηματικής απορρόφησης των κορτικοστεροειδών, πριν και μετά την λήξη των θεραπειών.

**Συμπεράσματα:** Η θεραπεία της χρόνιας ρινοκολπίτιδας με ή χωρίς ρινικούς πολύποδες είναι πολυπαραγοντική. Ιδίως κατά την μετεγχειρητική περίοδο, η χρήση διαλύματος κορτικοστεροειδούς σε μεγάλο όγκο και χαμηλή πίεση έχει αποδειχθεί ότι βοηθά στον καλύτερο έλεγχο της νόσου και την μείωση των υποτροπών. Παρόλο που κατά την εν λόγω πρακτική υπάρχει συστηματική απορρόφηση των ενδορινικών κορτικοστεροειδών πολλαπλές μελέτες έχουν δείξει ότι καθημερινή εφαρμογή δεν αυξάνει την οφθαλμική πίεση και δεν καταστέλλει τον άξονα υποθαλάμου-υπόφυσης- επινεφριδίων.

## EP33

## ΑΝΑΣΤΡΟΦΟ ΘΗΛΩΜΑ ΜΕ ΕΚΦΥΣΗ ΑΠΟ ΤΗ ΒΑΣΗ ΤΟΥ ΚΡΑΝΙΟΥ – ΠΑΡΟΥΣΙΑΣΗ ΠΕΡΙΣΤΑΤΙΚΟΥ

**Στέφανος Χατζής**[1], Αικατερίνη Τσάγκοβιτς[4], Αγγελική-Βασιλική Παύλου[1], Θεόδωρος Γαλάνης-Δράκος[1], Σωτήριος Παπουλιάκος[3], Ευαγγελία Ζαχαριουδάκη[2]

*[1]Ειδικευόμενος/η ΩΡΛ, ΓΝΑ «Γ. Γεννηματάς», Αθήνα, Ελλάδα*

*[2]Διευθύντρια ΕΣΥ ΩΡΛ, ΓΝΑ «Γ. Γεννηματάς», Αθήνα, Ελλάδα*

*[3]Επιμελητής Α΄ΕΣΥ ΩΡΛ, ΓΝΑ «Γ. Γεννηματάς», Αθήνα, Ελλάδα*

*[4]Επιμελήτρια Β΄ ΕΣΥ ΩΡΛ, ΓΝΑ «Γ. Γεννηματάς», Αθήνα, Ελλάδα*

**Εισαγωγή:** Το ανάστροφο θήλωμα αποτελεί ένα σπάνιο όγκο της ρινικής κοιλότητας και προέρχεται από το ρινικό βλεννογόνο. Αποτελεί το συχνότερο καλόηθες νεόπλασμα επιθηλιακής προέλευσης της ρινικής κοιλότητας. Το συχνότερο σημείο έκφυσης του όγκου είναι το πλάγιο ρινικό τοίχωμα και το έσω τοίχωμα του γναθιαίου κόλπου στην περιοχή των πηγών, ενώ σπάνια μπορεί να εμφανιστεί αμφοτερόπλευρα (4%). Η αντιμετώπιση είναι χειρουργική και περιλαμβάνει τη ριζική εξαίρεση του όγκου μαζί με την έκφυσή του, λόγω μεγάλης πιθανότητας υποτροπής και κακοήθους εξαλλαγής (5-15%).

**Παρουσίαση περιστατικού**: Ασθενής 60 ετών προσέρχεται με αναφερόμενη ωταλγία και αίσθημα πληρότητας αριστερού ωτός από έτους και κατά την κλινική εξέταση παρατηρήθηκε μόρφωμα δίκην βατόμουρου, που καταλαμβάνει πλήρως την αριστερή ρινική κοιλότητα. Στην αξονική τομογραφία (CT) σπλαχνικού κρανίου περιγράφονται επιπλέον παχυβλεννογονιτιδικές αλλοιώσεις αριστερού ιγμορείου και αριστερών πρόσθιων ηθμοειδών. Ο ασθενής υποβλήθηκε σε βιοψία της βλάβης υπό τοπική αναισθησία, η οποία ανέδειξε χαρακτηριστικά θηλώματος σναϊδεριανού βλεννογόνου ανεστραμμένου τύπου (inverted Schneiderian papilloma). Επανεξετάζοντας τη CT αναγνωρίσαμε χαρακτηριστική εστιακή υπερόστωση κωνικού σχήματος στο πλάγιο πέταλο του αριστερού τετρημένου πετάλου. Ο ασθενής υποβλήθηκε σε ενδοσκοπική προσθιοπίσθια ηθμοειδεκτομή, μέση ρινοαντροστομία και αφαίρεση του μορφώματος με χρήση διεγχειρητικής πλοήγησης, όπου αναγνωρίστηκε η πρόσφυσή του στη βάση του κρανίου, σύμφωνα με την απεικόνιση, και τροχίστηκε με φρέζα. Ο ασθενής είχε ανεπίπλεκτη μετεγχειρητική πορεία και παρακολουθείται κλινικά και απεικονιστικά χωρίς υποτροπή 12 μήνες μετά το χειρουργείο.

**Συμπεράσματα:** Είναι σημαντική η προσεκτική προεγχειρητική αξιολόγηση της απεικόνισης για την αναγνώριση της έκφυσης του ανάστροφου θηλώματος, η οποία θα πρέπει να επιβεβαιώνεται διεγχειρητικά. Η έκφυση θα πρέπει να φρεζάρεται για την ελαχιστοποίηση της πιθανότητας υποτροπής.

## EP34
## ΑΝΑΠΝΕΥΣΤΙΚΟ ΕΠΙΘΗΛΙΑΚΟ ΑΔΕΝΩΜΑΤΩΔΕΣ ΑΜΑΡΤΩΜΑ ΡΙΝΟΣ

**Μαρίνα Καραΐσκου**, Ματθίλδη Χατζηπαναγιώτου, Βασίλειος Χαλκιαδάκης, Σπυρίδων Λάσκαρης
*Γενικό Αντικαρκινικό Νοσοκομείο Πειραιώς «Μεταξά»*

**Εισαγωγή:** Το αναπνευστικό επιθηλιακό αδενωματώδες αμάρτωμα (REAH), αποτελεί μια σπάνια καλοήθη ογκόμορφη βλάβη της ρινός, των παραρρίνιων κόλπων και του ρινοφάρυγγα σπανιότερα. Εμφανίζεται συχνότερα σε άνδρες μεταξύ 30-90 ετών. Κλινικά έχει εικόνα πολυποειδούς μάζας και παρουσιάζει συμπτώματα όπως ρινική συμφόρηση, ρινόρροια, επίσταξη, υποσμία, προσωπαλγία, και χρόνιες υποτροπιάζουσες παραρινοκολπίτιδες. Τα ιστολογικά χαρακτηριστικά περιλαμβάνουν πολλαπλούς αδενικούς σχηματισμούς, περιβαλλόμενους από κροσσωτό αναπνευστικό επιθήλιο και ινώδες υπόστρωμα.

**Παρουσίαση περιστατικού**:Ασθενής άρρεν, 38 ετών προσήλθε στα ΩΡΛ εξωτερικά ιατρεία του νοσοκομείου μας με αναφερόμενη ρινική συμφόρηση και ρινόρροια. Ενδοσκοπικά διαπιστώνεται πολυποειδής μάζα στην αριστερή ρινική θαλάμη. Έγινε σύσταση για περαιτέρω διερεύνηση με αξονική σπλαχνικού κρανίου όπου αναδείχθηκε μάζα 3, 5 εκατοστών στην αριστερή ρινική θαλάμη η οποία εκτείνεται από τη μέση ρινική κόγχη προς τη κάτω ρινική κόγχη και οπισθίως προς τη περιοχή του ρινοφάρυγγα. Αναγνωρίστηκαν επίσης κύστες εκ κατακρατήσεως 1, 5 εκ και 1 εκ στο δεξιό και αριστερό ιγμόρειο άντρο αντιστοίχως. Έγινε χειρουργική αφαίρεση της μάζας ενδοσκοπικά (FESS) και εστάλη το παρασκεύασμα προς βιοψία. Στην ιστολογική εξέταση διαπιστώνεται αναπνευστικό επιθηλιακό αδενωματώδες αμάρτωμα (REAH) της ρινικής κοιλότητας με υπερπλασία των αδενίων, καλυπτόμενο από αναπνευστικού τύπου επιθήλιο, με βλεννώδη διάταση, ενδοαυλικά πήγματα βλέννης, εμβαθύνσεις του καλυπτικού επιθηλίου και άτυπη κυτταρική αρχιτεκτονική.

**Συμπέρασμα:** Μολονότι το αναπνευστικό επιθηλιακό αδενωματώδες αμάρτωμα αποτελεί καλοήθη όγκο, η αναγνώριση και διαφοροδιάγνωση του ενδοσκοπικά και ιστολογικά από άλλους επιθετικότερους όγκους, όπως αδενοκαρκίνωμα ή ανάστροφο θήλωμα, είναι σημαντική για τη σωστή θεραπευτική προσέγγιση. Η πλήρης χειρουργική αφαίρεση του όγκου αποτελεί θεραπεία εκλογής με εξαιρετικά καλή πορεία και χωρίς υποτροπές.

## EP35
## ΣΥΓΓΕΝΗΣ ΑΝΟΣΜΙΑ: ΠΑΡΟΥΣΙΑΣΗ ΠΕΡΙΣΤΑΤΙΚΟΥ

**Θεόδωρος Πανταζόπουλος**[1], Ζαχαρίας Καλεντάκης[2], Αντωνία Αρβανίτη[1], Βασίλειος Χαλκιαδάκης[3], Σοφία Σταματάκη[4]

[1]*Επικουρικός Επιμελητής Β' ΩΡΛ, ΓΝΠ «Η Αγία Σοφία»*

[2]*Ειδικευόμενος ΩΡΛ, ΓΝ «Σισμανόγλειο»*

[3]*Επιμελητής Β' ΩΡΛ, ΓΑΝΠ «Μεταξά»*

[4]*Επιμελήτρια Α', ΓΝΠ «Η Αγία Σοφία»»*

**Εισαγωγή:** Η συγγενής ανοσμία είναι μία σπάνια κλινική οντότητα, που διαγιγνώσκεται συνήθως στην παιδική ηλικία. Μπορεί να απαντάται σαν μία μεμονωμένη πάθηση ή σαν σύμπτωμα ενδοκρινολογικών συνδρόμων, όπως το σύνδρομο Kallmann ή το σύνδρομο Klinefelter.

**Παρουσίαση περιστατικού**: Ασθενής 6 ετών, προσήλθε στα εξωτερικά ιατρεία ΩΡΛ λόγω αναφερόμενης ανοσμίας από ετών, χωρίς λοιπή συμπτωματολογία. Κατά την κλινική εξέταση δεν αναγνωρίστηκε παθολογία στη ρινική κοιλότητα, ενώ και η ενδοσκόπηση επιβεβαίωσε την παρουσία φυσιολογικού βλεννογόνου. Η ασθενής δεν ανέφερε ρινική συμφόρηση ή καταρροή. Η γενική κατάσταση της ήταν καλή, χωρίς λοιπά ευρήματα. Η ασθενής παραπέμφθηκε στο νευρολογικό εξωτερικό ιατρείο. Η νευρολογική εξέταση ήταν επίσης χωρίς παθολογικά ευρήματα. Συνεστήθη η διενέργεια μαγνητικής τομογραφίας εγκεφάλου για τον έλεγχο της οσφρητικής οδού. Η απεικόνιση ανέδειξε αμφοτερόπλευρη απουσία του οσφρητικού βολβού. Η ασθενής εξετάσθηκε από παιδο-ενδοκρινολόγο για να αποκλεισθεί το σύνδρομο Kallmann. Έγινε εργαστηριακός και μοριακός έλεγχος, ο οποίος ήταν φυσιολογικός.

**Συμπεράσματα:** Η συγγενής ανοσμία είναι μία σπάνια πάθηση που επηρεάζει αρνητικά την ποιότητα ζωής των ασθενών. Η εξέταση εκλογής είναι η μαγνητική εγκεφάλου που ελέγχει την πορεία της οσφρητικής οδού. Η ενδοκρινολογική εξέταση είναι απαραίτητη για τον αποκλεισμό κάποιου συνυπάρχοντος συνδρόμου.

## EP36
## ΔΙΗΘΗΤΙΚΗ ΜΥΚΗΤΙΑΣΗ ΡΙΝΟΣ ΚΑΙ ΠΑΡΑΡΡΙΝΙΩΝ ΣΕ ΑΙΜΑΤΟΛΟΓΙΚΟΥΣ ΠΑΙΔΙΑΤΡΙΚΟΥΣ ΑΣΘΕΝΕΙΣ

**Αντωνία Αρβανίτη**[1], Θεόδωρος Πανταζόπουλος[1], Θεόδωρος Κόχιλας[2], Άννα-Μαρία Τριάντου[2], Νεκτάριος Παπαπετρόπουλος[3], Σοφία Σταματάκη[4]

*[1]Επικουρική/-ός ιατρός, Επιμελήτρια/-ής Β΄, ΩΡΛ Κλινική, ΓΝ Παίδων «Η Αγία Σοφία», Αθήνα*

*[2]Ειδικευόμενη/-ος ιατρός, ΩΡΛ Κλινική, ΓΝ Παίδων «Η Αγία Σοφία», Αθήνα*

*[3]Επιμελητής Α΄, ΩΡΛ Κλινική, ΓΝ Π. «Η Αγία Σοφία», Αθήνα*

*[4]Επιστημονικά Υπεύθυνη, Επιμελήτρια Α΄, ΩΡΛ Κλινική, ΓΝ Παίδων «Η Αγία Σοφία», Αθήνα*

**Εισαγωγή:** Η διηθητική μυκητίαση ρινός και παραρρινίων κόλπων είναι μια σπάνια παθολογία που παρατηρείται κυρίως σε ανοσοκατεσταλμένους ασθενείς και παρουσιάζει υψηλή θνητότητα. Το συχνότερο υποκείμενο νόσημα είναι οι αιματολογικές κακοήθειες.

**Παρουσίαση Περιστατικών:** Ασθενείς, άρρεν 12 ετών και θήλυ 8 ετών, αντίστοιχα με οξεία λεμφογενή λευχαιμία διαγνώστηκαν με διηθητική μυκητίαση ρινός και παραρρινίων κόλπων από Ασπέργιλλο. Ο πρώτος ασθενής παρουσίαζε εμπύρετο, ρινική συμφόρηση, κεφαλαλγία και προσωπαλγία δεξιά, μονόπλευρη κατάληψη ιγμορείου άντρου και ηθμοειδών στην απεικόνιση και νεκρωτικές βλάβες στο μέσο ρινικό πόρο, στα ηθμοειδή και στο οπίσθιο τμήμα του διαφράγματος. Η δεύτερη ασθενής είχε εμπύρετο και ανέφερε πολλαπλές ρινορραγίες. Κλινικά διαπιστώθηκε μια οπή στη σκληρά υπερώα και νέκρωση όλου σχεδόν του διαφράγματος κατά την ενδοσκόπηση. Και οι δύο ασθενείς υπεβλήθησαν σε ενδοσκοπικούς χειρουργικούς καθαρισμούς και έλαβαν αμφοτερικίνη Β συστηματικά. Και οι δύο ασθενείς μετά από χειρουργική και συστηματική αντιμυκητιασική φαρμακευτική αγωγή είναι μέχρι σήμερα ελεύθεροι νόσου ενδοσκοπικά, απεικονιστικά και ιστολογικά. Συνεχίζουν και βρίσκονται υπό στενή παρακολούθηση λόγω του αυξημένου κίνδυνου υποτροπής.

**Συμπεράσματα:** Ασθενείς με αυξημένο κίνδυνο ανάπτυξης διηθητικής μυκητίασης είναι οι ανοσοκατεσταλμένοι ασθενείς με πυρετό, άλγος στην περιοχή του προσώπου, ρινική συμφόρηση ή/και ρινική καταρροή ή/και ρινορραγίες. Έγκαιρη διάγνωση της νόσου σε πρώιμο στάδιο, που προαπαιτεί αυξημένη κλινική υποψία, σε συνδυασμό με σωστή θεραπευτική αντιμετώπιση, φαρμακευτική και χειρουργική, συμβάλλει στην καλύτερη έκβασή της.

## EP37

## ΕΚΤΟΠΟΣ ΟΔΟΝΤΑΣ, ΕΝΑ ΣΠΑΝΙΟ ΚΑΛΟΗΘΕΣ ΜΟΡΦΩΜΑ ΡΙΝΙΚΗΣ ΘΑΛΑΜΗΣ

**Αντωνία Αρβανίτη**[1], Θεόδωρος Πανταζόπουλος[1], Βασίλειος Χαλκιαδάκης[1], Μαρία Καπνισάκη[2], Ευγενία Τζαβάρα[2], Νεκτάριος Παπαπετρόπουλος[3], Σοφία Σταματάκη[4]

*[1]Επικουρική/-ός ιατρός, Επιμελήτρια/-ής Β΄, ΩΡΛ Κλινική, ΓΝ Παίδων «Η Αγία Σοφία», Αθήνα*

*[2]Ειδικευόμενη ιατρός, ΩΡΛ Κλινική, ΓΝ Παίδων «Η Αγία Σοφία», Αθήνα*

*[3]Επιμελητής Α΄, ΩΡΛ Κλινική, ΓΝ Π. «Η Αγία Σοφία», Αθήνα*

*[4]Επιστημονικά Υπεύθυνη, Επιμελήτρια Α΄, ΩΡΛ Κλινική, ΓΝ Παίδων «Η Αγία Σοφία», Αθήνα*

**Εισαγωγή:** Τα μορφώματα ρινικής θαλάμης μπορεί να είναι καλοήθη ή κακοήθη. Ο έκτοπος οδόντας αποτελεί ένα σπάνιο καλόηθες μόρφωμα. Συχνότερα εντοπίζεται στην υπερώα και το γναθιαίο άντρο, ενώ η εντόπιση στη ρινική θαλάμη είναι πιο σπάνια. Παρατηρείται μονόπλευρα επί των πλείστων, κυρίως μετά από τραύμα, οστεομυελίτιδα γνάθου, σε ασθενείς με σχιστίες, υπεράριθμους οδόντες ή μη σωστή έκφυση των μόνιμων οδόντων. Μπορεί να εμφανίζει συμπτώματα ή να αποτελεί τυχαίο εύρημα, ενώ η θεραπεία του είναι χειρουργική.

**Παρουσίαση περιστατικού**: Ασθενής θήλυ 15 ετών προσέρχεται λόγω αναφερόμενης ρινικής συμφόρησης από ετών και περιστασιακής ρινικής καταρροής ιδίως δεξιά, συμπτώματα για τα οποία έλαβε κατά περιόδους τοπική θεραπεία με σπρέι κορτικοστεροειδών. Κατά την ενδοσκόπηση παρατηρήθηκε συμπαγές μόρφωμα στο έδαφος της δεξιάς ρινικής θαλάμης. Ακολούθησε η διενέργεια CT σπλαχνικού κρανίου, η οποία ανέδειξε εικόνα ξένου σώματος στη δεξιά ρινική θαλάμη χωρίς οστική λύση της υποκείμενης σκληράς υπερώας. Λόγω ιστορικού εξαγωγής οδόντος από την άνω γνάθο δεξιά με συνοδό ρινορραγία από τον σύστοιχο ρώθωνα ζητήθηκε και γναθοχειρουργική εκτίμηση για αποκλεισμό μετεγχειρητικής στοματορινικής επικοινωνίας. Ακολούθησε η ενδοσκοπική αφαίρεση του μορφώματος που οδήγησε στη διάγνωση ότι πρόκειται για έκτοπο οδόντα.

**Συμπεράσματα:** Η παρουσία έκτοπου οδόντα στη ρινική θαλάμη είναι μια σπάνια κατάσταση και θα πρέπει να μπαίνει στη διαφορική διάγνωση των μορφωμάτων ρινικής θαλάμης, ιδίως του εδάφους αυτής.

## EP38
## ΜΙΑ ΠΑΡΑΔΕΙΓΜΑΤΙΚΗ ΣΤΡΟΦΗ ΣΤΗΝ ΑΝΤΙΜΕΤΩΠΙΣΗ ΤΗΣ ΧΡΟΝΙΑΣ ΡΙΝΟΚΟΛΠΙΤΙΔΑΣ ΜΕ ΤΟ ΒΙΟΛΟΓΙΚΟ ΠΑΡΑΓΟΝΤΑ ΝΤΟΥΠΙΛΟΥΜΑΜΠΗ – ΑΠΟΤΕΛΕΣΜΑΤΙΚΟΤΗΤΑ ΣΕ ΜΗ ΧΕΙΡΟΥΡΓΗΜΕΝΟ ΑΣΘΕΝΗ

**Γεωργία Κόνσολα**[1], Αικατερίνη Τσάγκοβιτς[2], Κωνσταντίνος Χουλάκης[1], Άννα-Μαρία Παπαδοπούλου[1], Αναστασία Λιάπη[3], Ευαγγελία Ζαχαριουδάκη[3]

*[1]Ειδικευόμενος/η ΩΡΛ, ΓΝΑ «Γ. Γεννηματάς», Αθήνα, Ελλάδα*

*[2]Επιμελήτρια Β΄ ΕΣΥ ΩΡΛ, ΓΝΑ «Γ. Γεννηματάς», Αθήνα, Ελλάδα*

*[3]Διευθύντρια ΕΣΥ ΩΡΛ, ΓΝΑ «Γ. Γεννηματάς», Αθήνα, Ελλάδα*

**Εισαγωγή:** Η χρόνια ρινοκολπίτιδα με ρινικούς πολύποδες (CRSwNP) αποτελεί μια εμμένουσα, υποτροπιάζουσα νόσο με σοβαρές επιπτώσεις στην ποιότητα ζωής. Η επιλογή της κατάλληλης θεραπείας αποτελεί πρόκληση, λόγω της πιθανότητας υποτροπής και παρενεργειών. Το μονοκλωνικό αντίσωμα έναντι του υποδοχέα-α της ιντερλευκίνης-4, ντουπιλουμάμπη, αποτελεί μια επιπλέον θεραπευτική επιλογή για ασθενείς με ανεπαρκή ανταπόκριση στις συμβατικές θεραπείες.

**Παρουσίαση περιστατικού**: Ασθενής 42 ετών με ιστορικό άσθματος παρουσιάζει από τριετίας ρινική συμφόρηση, καταρροή και υποσμία. Ενδοσκοπικά διαπιστώνονται πολυποειδή μορφώματα ρινικών θαλαμών αμφοτερόπλευρα. Ο ασθενής έλαβε ενδορρινική και pos αγωγή με κορτικοστεροειδή με παροδική ανταπόκριση. Ο διαγνωστικός έλεγχος ανέδειξε πρωτοπαθή διάχυτη, τύπου 2, CRSwNP (άσθμα, ιστική ηωσινοφιλία στη βιοψία, ηωσινοφιλία περιφερικού αίματος). Η βαρύτητας της νόσου αξιολογήθηκε ως σοβαρή (CT Lund-Mackay:15, SNOT-22=91). Συστήθηκε χειρουργική αντιμετώπιση που ο ασθενής αρνήθηκε λόγω υποκείμενου νοσήματος και άλλων κοινωνικοοικονομικών παραγόντων, που ήταν η επαγγελματική του δραστηριότητα ως μάγειρας με ανάγκη επανάκτησης της όσφρησης και η αδυναμία απουσίας από την εργασία του. Εναλλακτικά, συναποφασίστηκε η έναρξη χορήγησης ντουπιλουμάμπης, σύμφωνα με τις ευρωπαϊκές οδηγίες (EUFOREA, 2019), με σημαντική βελτίωση της συμπτωματολογίας (SNOT-22=20) από την πρώτη δόση και συνεχόμενα για 26 εβδομάδες.

**Συμπεράσματα:** Η επιτυχία μιας θεραπευτικής παρέμβασης κρίνεται όχι μόνο από το μετρήσιμο όφελος για τον ασθενή, όπως αποτυπώνεται από τα διαθέσιμα διαγνωστικά εργαλεία, αλλά και από την προσβασιμότητα και ευελιξία της, σύμφωνα με τις κοινωνικοοικονομικές και προσωπικές ανάγκες. Σε χρόνιες παθήσεις, όπως η CRSwNP, όπου απαιτείται μακροχρόνια διαχείριση και σύμπραξη ιατρού-ασθενούς, η ασθενοκεντρική προσέγγιση συμβάλλει στο μέγιστο θεραπευτικό όφελος.

## EP39
## ΑΛΛΕΡΓΙΚΗ ΜΥΚΗΤΙΑΣΙΚΗ ΠΑΡΑΡΡΙΝΟΚΟΛΠΙΤΙΔΑ ΩΣ ΤΥΧΑΙΟ ΕΥΡΗΜΑ

**Άννα-Μαρία Παπαδοπούλου**[1], Αικατερίνη Τσάγκοβιτς[2], Αθανάσιος Λέκκας[1], Γεωργία Κόνσολα[1], Αναστασία Λιάπη[3], Ευαγγελία Ζαχαριουδάκη[3]
*[1]Ειδικευόμενη ιατρός, ΩΡΛ Κλινική «Γ. Γεννηματάς», Αθήνα*
*[2]Επιμελήτρια Β' ΕΣΥ, ΩΡΛ Κλινική «Γ. Γεννηματάς», Αθήνα*
*[3]Διευθύντρια ΕΣΥ, ΩΡΛ Κλινική «Γ. Γεννηματάς», Αθήνα*

**Εισαγωγή:** Η αλλεργική μυκητιασική ρινοκολπίτιδα (ΑΜΡΣ) αποτελεί μια υποκατηγορία χρόνιας παραρρινοκολπίτιδας με πολύποδες, που χαρακτηρίζεται από την παρουσία ηωσινοφιλικής βλεννίνης με μη διεισδυτικές υφές μυκήτων στους παραρρίνιους κόλπους και τύπου Ι υπερευαισθησία στα μυκητιασικά αντιγόνα. Παρουσιάζουμε μία ασθενή με μονόπλευρό μόρφωμα αριστερής ρινικής θαλάμης, η διερεύνηση του οποίου ανέδειξε τελικά αλλεργική μυκητιασική ρινοκολπίτιδα.

**Παρουσίαση περιστατικού**: Ασθενής 17 ετών προσήλθε στο ΩΡΛ τακτικό ιατρείο προς διερεύνηση μονόπλευρου μορφώματος αριστερής ρινικής θαλάμης, που ανευρέθη ως τυχαίο εύρημα σε τομογραφία κωνικής δέσμης που διενεργήθηκε για άλλο λόγο. Δεν ανέφερε κανένα σχετικό σύμπτωμα, ενώ από το ατομικό της ιστορικό υπήρξε πρόσφατη ορθοδοντική εργασία για έγκλειστο ΑΡ κυνόδοντα. Κατά την κλινική εξέταση, αναδείχθηκε πολυποειδές μόρφωμα αριστερής ρινικής θαλάμης και στην αξονική υπήρχε μονόπλευρη ανομοιογενής κατάληψη όλων των παραρρίνιων κόλπων αριστερά με διάβρωση οστού στα πρόσθια ηθμοειδή και επέκταση με λέπτυνση του οπίσθιου τοιχώματος του γναθιαίου και του σφηνοειδούς κόλπου. Η αρχική βιοψία υπό τοπική αναισθησία ανέδειξε μη ειδικές χρόνιες φλεγμονώδεις αλλοιώσεις. Στη συνέχεια ασθενής υποβλήθηκε σε ενδοσκοπική χειρουργική, όπου αναγνωρίστηκε η χαρακτηριστική ηωσινοφιλική βλενίνη της ΑΜΡΣ. Η ιστολογική εξέταση ανέδειξε χρόνια φλεγμονώδη διήθηση χορίου με συμμετοχή άφθονων ηωσινόφιλων λευκοκυττάρων (>100/HPF), καθώς και βλεννοπυώδες εξίδρωμα με υφές μυκήτων, γένους Altenaria, σύμφωνα με την καλλιέργεια. Η τελική διάγνωση της ΑΜΡΣ τέθηκε βάσει των κριτηρίων Bent&Kuhn. Ένα χρονο μετά το χειρουργείο η ασθενής παραμένει ασυμπτωματική.

**Συμπεράσματα:** Το συγκεκριμένο περιστατικό της αλλεργικής μυκητιασικής ρινοκολπίτιδας χαρακτηρίζεται από ασυμπτωματική μονόπλευρη μάζα ρινικής θαλάμης, μία αρκετά σπάνια κλινική παρουσίαση. Η ενδοσκοπική χειρουργική αντιμετώπιση αποτελεί τον κύριο τρόπο αντιμετώπισης αυτής της κλινικής οντότητας.

## EP40
## ΣΥΣΧΕΤΙΣΗ ΙΣΧΑΙΜΙΚΩΝ ΕΓΚΕΦΑΛΙΚΩΝ ΕΠΕΙΣΟΔΙΩΝ ΣΕ ΑΣΘΕΝΕΙΣ ΜΕ ΡΙΝΟΚΟΛΠΙΤΙΔΑ: ΣΥΣΤΗΜΑΤΙΚΗ ΒΙΒΛΙΟΓΡΑΦΙΚΗ ΑΝΑΣΚΟΠΗΣΗ

**Άννα-Μαρία Παπαδοπούλου**[1], Αθανασία Μαρίνου[2], Στέφανος Χατζής[1], Αθανάσιος Λέκκας[1], Αικατερίνη Τσάγκοβιτς[2], Ευαγγελία Ζαχαριουδάκη[3]

*[1]Ειδικευόμενη ιατρός, ΩΡΛ Κλινική «Γ. Γεννηματάς», Αθήνα*

*[2]Επιμελήτρια Β' ΕΣΥ, ΩΡΛ Κλινική «Γ. Γεννηματάς», Αθήνα*

*[3]Διευθύντρια ΕΣΥ, ΩΡΛ Κλινική «Γ. Γεννηματάς», Αθήνα*

**Εισαγωγή:** Η παραρρινοκολπίτιδα αποτελεί μία συχνή φλεγμονώδης πάθηση στον γενικό πληθυσμό. Αρκετές πρόσφατες μελέτες σε μεγάλα δείγματα πληθυσμού έχουν αναδείξει αυξημένο κίνδυνο ισχαιμικού εγκεφαλικού επεισοδίου σε ασθενείς με παραρρινοκολπίτιδα. Πιθανές θεωρίες που έχουν προταθεί γι αυτή τη σύνδεση περιλαμβάνουν την ανατομική εγγύτητα των παραρρινίων κόλπων με τον εγκέφαλο, σηπτικά έμβολα ή σπασμό εγκεφαλικών αρτηριών, ανεπιθύμητες ενέργειες φαρμακευτικής αγωγής ή μετεγχειρητικές επιπλοκές.

**Σκοπός**: Ο σκοπός αυτής της μελέτης είναι η αξιολόγηση της πιθανής συσχέτισης μεταξύ της παραρρινοκολπίτιδας και εγκεφαλικών επεισοδίων, μέσω μιας συστηματικής ανασκόπησης της βιβλιογραφίας.

**Υλικό και Μέθοδος:** Η συστηματική αυτή ανασκόπηση διενεργήθηκε σύμφωνα με τις καντευθυντήριες οδηγίες PRISMA (Preferred Reporting Items for Systematic Reviews and Meta-Analysis). Πραγματοποίηθηκε αναζήτηση και αξιολόγηση της βιβλιογραφίας των τελευταίων 20 ετών, μέσω της επιστημονικής πλατφόρμας PubMed. Οι λέξεις-κλειδιά που χρησιμοποιήθηκαν ήταν: "acute" OR "chronic rhinosinusitis" AND "stroke" OR "ischemic stroke". Συνολικά 16 μελέτες κρίθηκαν κατάλληλες και συμπεριλήφθησαν στην ανασκόπηση μας. Το σύνολο των ασθενών που συμμετείχαν ήταν 1. 006. 338. Σύμφωνα με όλες τις μελέτες, υπήρξε στατιστικά σημαντική συσχέτιση μεταξύ κλινικής ή ακτινολογικής διάγνωσης παραρρινοκολπίτιδας και κινδύνου εμφάνισης εγκεφαλικού επεισοδίου. Μάλιστα, η συσχέτιση ήταν πάντα ανεξάρτητη των παραδοσιακών παραγόντων κινδύνου για εγκεφαλικό.

**Συμπεράσματα:** Η παραρρινοκολπίτιδα φαίνεται να συνδέεται με αυξημένη πιθανότητα εγκεφαλικού επεισοδίου χωρίς να έχει αναδειχθεί ακόμα ο σαφής παθογενετικός μηχανισμός. Περισσότερες μελέτες πρέπει να διεξαχθούν στο μέλλον για το θέμα αυτό

## EP41
## ΠΙΚΡΑΓΓΟΥΡΙΑ: A HEALER OR A KILLER

**Κωνσταντίνος Χουλάκης**
*Ειδικευόμενος/η ΩΡΛ, ΓΝΑ «Γ. Γεννηματάς», Αθήνα, Ελλάδα*

**Εισαγωγή**: Η Πικραγγουριά Ecballium Elaterium είναι ολοετές φυτό που ενδημεί στην λεκάνη της Μεσογείου. Η ενδορινική έγχυση του χυμού της πικραγγουριάς είναι ιδιαίτερα διαδεδομένη στην παραδοσιακή ιατρική για την αντιμετώπιση της χρόνιας ρινοκολπίτιδας. Πολλές επιπλοκές έχουν παρατηρηθεί έπειτα από την χρήση του φυτού, όπως από διάτρηση ρινικού διαφράγματος, οίδημα σταφυλής έως και αναπνευστική ανεπάρκεια και θάνατο. Από την άλλη πλευρά, υπάρχουν έρευνες που υποστηρίζουν την χρήση του για την αντιμετώπιση της ρινοκολπίτιδας.

**Στόχος**: Ο στόχος αυτής της μελέτης είναι εξερεύνηση της υπαρκτής βιβλιογραφίας σε σχέση την χρήση της Πικραγγουριάς στην αντιμετώπιση των χρόνιων παθήσεων της ρινός.

**Υλικό και Μέθοδος**: Στην μελέτη συμπεριλήφθηκαν άρθρα από τις βάσεις δεδομένων Cochrane, PubMed, τα οποία ανευρέθηκαν χρησιμοποιώντας τις λέξεις-κλειδιά: Ecballium elaterium, Curcubitacin, Squirting Cucumber. Από τα αποτελέσματα της αναζήτησης επιλέχθηκαν άρθρα που αναφέρονται στην χρήση του φυτού στην αντιμετώπιση παθήσεων της ρινός. Ανευρέθηκαν και αναλύθηκαν 8 άρθρα σχετικά με το θέμα της εργασίας.

**Συμπεράσματα**: Η πικραγγουριά είναι ένα ιδιαίτερα επικίνδυνο φυτό και η χρήση της μπορεί να οδηγήσει ακόμη και σε θάνατο. Φαίνεται όμως ότι πολλοί ασθενείς την επιλέγουν. Οι έρευνες σχετικά με την χρήση της είναι ελλιπείς. Η ευεργετική της δράση μπορεί να διαφαίνεται μερικώς αλλά περισσότερες έρευνες χρειάζεται να διεξαχθούν ώστε να επιβεβαιωθεί η δράση της και η ασφάλεια χορήγησης της.

## EP42
## ΠΥΟΚΗΛΗ ΦΥΣΑΛΙΔΩΔΟΥΣ ΜΕΣΗΣ ΡΙΝΙΚΗΣ ΚΟΓΧΗΣ: ΠΑΡΟΥΣΙΑΣΗ ΠΕΡΙΣΤΑΤΙΚΟΥ ΚΑΙ ΑΝΑΣΚΟΠΗΣΗ ΤΗΣ ΒΙΒΛΙΟΓΡΑΦΙΑΣ

**Κωνσταντίνος Χουλάκης**[3], Αικατερίνη Τσάγκοβιτς[2], Γεωργία Κόνσολα[3], Αγγελική-Βασιλική Παύλου[3], Αθανασία Μαρίνου[2], Ευαγγελία Ζαχαριουδάκη[1]

*[1]Διευθύντρια ΕΣΥ, ΓΝΑ «Γ. Γεννηματάς», Αθήνα, Ελλάδα*

*[2]Επιμελήτρια Β΄ΕΣΥ, ΓΝΑ «Γ. Γεννηματάς», Αθήνα, Ελλάδα*

*[3]Ειδικευόμενος/η ΩΡΛ, ΓΝΑ «Γ. Γεννηματάς», Αθήνα, Ελλάδα*

**Εισαγωγή:** Η πνευματωμένη μέση ρινική κόγχη (ConchaBullosa - CB) είναι η συχνότερη ανατομική παραλλαγή της μέσης ρινικής κόγχης και συνήθως είναι ασυμπτωματική. Σε περίπτωση απόφραξης του στομίου της CB μπορεί να δημιουργηθεί βλεννοκήλη ή πυοκήλη η οποία προκαλεί συμπτώματα ρινικής απόφραξης, κεφαλαλγίας, προσωπαλγίας, και αιμωδιών του προσώπου ή διαγιγνώσκεται ως ενδορινική μάζα κατά την ενδοσκόπηση της ρινός.

**Παρουσίαση Περιστατικού:** Ασθενής 44 ετών προσήλθε στα ΤΕΙ με ημιπροσωπαλγία ΑΡ, αίσθημα βάρους προσώπου, αιμωδίες, επίσταξη ΑΡ, χωρίς δυσχέρεια ρινικής αναπνοής από 6μήνου με σταδιακή επιδείνωση. Σε CT σπλαγχνικού κρανίου αναγνωρίζεται συμπαγής βλεννογονική μάζα διαστάσεων 17 x 13 χιλ με εσωτερική αποτιτάνωση, ενώ στην MRI παρατηρείται μόρφωμα υψηλής έντασης σήματος σε T2 ακολουθίες και χαμηλές σε T1. Κατά την ενδοσκόπηση αναγνωρίζεται ευμεγέθης μέση ρινική κόγχη ΑΡ χωρίς παρουσία μορφώματος. Διεγχειρητικά, έγινε διάνοιξη της CB και αναρροφήθηκε πυώδες περιεχόμενο. Ακολούθησε μερική κογχοτομή και επιμελής έκπλυση της περιοχής. Η ασθενής ακολούθησε ομαλή μετεγχειρητική πορεία με άμεση ανακούφιση των συμπτωμάτων της.

**Συμπεράσματα:** Παρά την σχετικά συχνή ανατομική παραλλαγή της CB, η εμφάνιση βλεννογονο-/πυοκήλης της CBαποτελεί σπάνια επιπλοκή, σύμφωνα με την βιβλιογραφία. Τα συχνότερα συμπτώματα είναι δυσχέρεια ρινικής αναπνοής και προσωπαλγία, αλλά να επιπλοκεί από πιεστικά φαινόμενα στο σύμπλεγμα κόλπων-στομίων (osteomeatal complex), όπως μετωπιαία κολπίτιδα, εμπύημα ιγμορίου κτλ. Είναι σημαντικό για κάθε ΩΡΛ ιατρό να μπορεί να αναγνωρίζει αυτήν την σπάνια επιπλοκή της CB.

## EP43

## ΠΡΟΤΕΙΝΟΜΕΝΟ ΠΡΩΤΟΚΟΛΛΟ ΚΛΙΝΙΚΗΣ ΕΞΕΤΑΣΗΣ ΠΑΙΔΙΑΤΡΙΚΩΝ ΑΣΘΕΝΩΝ ΜΕ ΚΥΣΤΙΚΗ ΙΝΩΣΗ ΚΑΙ ΕΚΤΙΜΗΣΗΣ ΤΗΣ ΕΠΙΠΤΩΣΗΣ ΤΗΣ ΝΟΣΟΥ ΣΤΗΝ ΠΟΙΟΤΗΤΑ ΤΗΣ ΖΩΗΣ ΤΟΥΣ

**Θεόδωρος Πανταζόπουλος**[1], Βασίλειος Χαλκιαδάκης[2], Αντωνία Αρβανίτη[1], Ζαχαρίας Καλεντάκης[3], Ιωάννα Ζαρκάδα[4], Νεκτάριος Παπαπετρόπουλος[5], Ιωάννα Λούκου[6], Σοφία Σταματάκη[5]

*[1]Επικουρικός επιμελητής Β' ΩΡΛ, ΓΝΠ «Η Αγία Σοφία»*

*[2]Επιμελητής Β' ΩΡΛ, ΓΑΝΠ «Μεταξά»*

*[3] Ειδικευόμενος ΩΡΛ, ΓΝ «Σισμανόγλειο»*

*[4]Επικουρική Επιμελήτρια Β' Τμήματος Κυστικής Ίνωσης, ΓΝΠ «Η Αγία Σοφία»*

*[5]Επιμελητής Α ΩΡΛ, ΓΝΠ «Η Αγία Σοφία»*

*[6] Διευθύντρια Τμήματος Κυστικής Ίνωσης, ΓΝΠ «Η Αγία Σοφία»*

**Εισαγωγή:** Οι ασθενείς με κυστική ίνωση εμφανίζουν συχνά χρόνια ή υποτροπιάζουσα ρινοκολπίτιδα, γεγονός που επηρεάζει την ποιότητα ζωής τους.

**Σκοπός:** Σκοπός της συγκεκριμένης μελέτης είναι η παρουσίαση μίας προσέγγισης για την ορθή κλινική εξέταση των παιδιατρικών ασθενών με κυστική ίνωση, καθώς και για την αξιολόγηση της επίπτωσης των ρινολογικών συμπτωμάτων στην ποιότητα της ζωής τους.

**Υλικό και Μέθοδος:** Για την δημιουργία του πρωτοκόλλου διενεργήθηκε βιβλιογραφική αναζήτηση παρόμοιων προσεγγίσεων, ενώ παράλληλα πραγματοποιήθηκε κλινική μελέτη σε συνεργασία με το Τμήμα Κυστικής Ίνωσης του νοσοκομείου μας.

**Αποτελέσματα:** Αφού πραγματοποιηθεί καταγραφή των ασθενών, ακολουθεί λεπτομερής λήψη του ατομικού αναμνηστικού αναφορικά με συμπτώματα, φαρμακευτική αγωγή ή προηγούμενα χειρουργεία που αφορούν την ρινική κοιλότητα.

Στη συνέχεια, οι ασθενείς υποβάλλονται σε πλήρη εξέταση της κεφαλής και του τραχήλου και σε ενδελεχή ενδοσκοπικό έλεγχο της ρινικής κοιλότητας. Η ενδοσκόπηση διενεργείται με εύκαμπτο ενδοσκόπιο, αφού προηγηθεί τοπική αναισθησία του ρινικού βλεννογόνου με ξυλοκαϊνη. Για να μην μεταβληθεί η ενδοσκοπική εικόνα του βλεννογόνου, δεν χρησιμοποιείται αδρεναλίνη ή αποσυμφορητικά.

Τα ενδοσκοπικά ευρήματα σταδιοποιούνται και καταγράφονται σύμφωνα με τα κριτήρια της τροποποιημένης ενδοσκοπικής κλίμακας των Lund-Kennedy, η οποία αξιολογεί το βλεννογονικό οίδημα, την παρουσία εκκρίσεων και την παρουσία πολυπόδων.

Για την αξιολόγηση της ποιότητας της ζωής χρησιμοποιείται το ερωτηματολόγιο αξιολόγησης συμπτωμάτων ρινός και παραρρινίων SNOT-22 (sino-nasal outcome test), το οποίο είναι μεταφρασμένο και αξιολογημένο για Έλληνες ασθενείς.

**Συμπεράσματα:** Τα ευρήματα από τον κλινικό έλεγχο συσχετίζονται άμεσα με τα αποτελέσματα του SNOT-22, γεγονός που δείχνει ότι η ποιότητα ζωής των ασθενών με κυστική ίνωση επηρεάζεται άμεσα από τα ρινολογικά συμπτώματα της νόσου.

## EP44
## ΤΑ ΑΕΡΟΑΛΛΕΡΓΙΟΓΟΝΑ ΣΤΗΝ ΠΕΡΙΟΧΗ ΤΗΣ ΗΠΕΙΡΟΥ

**Ιωάννης Κόμνος**[1], Μιχαήλ Κατωτομιχελάκης[2], Ναυσικά Ζιάβρα[3], Ιωάννης Καστανιουδάκης[4], Μαρία Μιχάλη[1]

[1]*Επικουρικός επιμελητής Β΄ Ωτορινολαρυγγολογίας, Πανεπιστημιακό Γενικό Νοσοκομείο Ιωαννίνων, Ιωάννινα*

[2]*Καθηγητής Ωτορινολαρυγγολογίας, Πανεπιστημιακό Γενικό Νοσοκομείο Αλεξανδρούπολης, Αλεξανδρούπολη*

[3]*Καθηγήτρια Ωτορινολαρυγγολογίας, Τμήμα Λογοθεραπείας Παν/μίου Ιωαννίνων, Ιωάννινα*

[4]*Καθηγητής Ωτορινολαρυγγολογίας, Πανεπιστημιακό Γενικό Νοσοκομείο Ιωαννίνων, Ιωάννινα*

**Εισαγωγή:** Τα αεροαλλεργιογόνα είναι αλλεργιογόνα που κυκλοφορούν στον ατμοσφαιρικό αέρα και μπορούν να προκαλέσουν αλλεργική συμπτωματολογία από το ανώτερο (αλλεργική ρινίτιδα) και το κατώτερο αναπνευστικό (αλλεργικό, βρογχικό άσθμα). Η συγκέντρωσή τους στην ατμόσφαιρα συσχετίζεται με τις κλιματολογικές συνθήκες και η γνώση της είναι σημαντική για τη διαχείριση των αλλεργικών ασθενών.

**Σκοπός:** Η καταγραφή του είδους και της συγκέντρωσης του κάθε αεροαλλεργιογόνου στην ατμόσφαιρα της περιοχής της Ηπείρου κατά τη διάρκεια του έτους και η εύρεση πιθανής συσχέτισης με τους μετεωρολογικούς παράγοντες.

**Υλικό και μέθοδος:** Η συλλογή των αερομεταφερόμενων σωματιδίων έγινε με τη χρήση της ογκομετρικής παγίδας τύπου Burgard από 1 Μαΐου 2017 έως 31 Μαΐου 2018. Η παγίδα τοποθετήθηκε στην ταράτσα του Πανεπιστημιακού Γενικού Νοσοκομείου των Ιωαννίνων και είχε εμβέλεια 20 km.

**Αποτελέσματα:** Συνολικά αναγνωρίστηκαν 10 είδη γυρεόκοκκων και 2 είδη σπορίων μυκήτων. Τα έξι πιο κοινά είδη γυρεόκοκκων ήταν τα Κυπαρισσοειδή, Πευκοειδή, Κνιδώδη, Ποώδη, Σημυδοειδή και Αστερώδη. Τα είδη των μυκήτων ήταν το Κλαδοσπόριο και η Αλτερνάρια. Η μέγιστη συγκέντρωση γύρης καταγράφηκε από τον Μάιο έως τον Σεπτέμβριο. Οι Urticaceae είχαν τη μεγαλύτερη περίοδο γυρεοφορίας ενώ οι Oleaceae και οι Pinaceae είχαν τη μικρότερη. Επίσης, υπήρξε συσχέτιση μεταξύ ορισμένων μετεωρολογικών παραμέτρων και των περισσότερων ειδών γυρεόκοκκων.

**Συμπεράσματα:** Το ημερολόγιο των αεροαλλεργιογόνων δείχνει τη συγκέντρωση γυρεόκοκκων και σπορίων κατά τη διάρκεια του έτους στην περιοχή της Ηπείρου. Αυτή η γνώση είναι σημαντική για τους γιατρούς και τους αλλεργικούς ασθενείς της περιοχής, καθώς θα μπορούσε να βελτιώσει τη διαχείριση της αλλεργικής νόσου του αναπνευστικού.

## EP45

## ΠΑΡΟΥΣΙΑΣΗ ΠΕΡΙΣΤΑΤΙΚΟΥ: ΟΣΤΕΟΠΟΙΟ ΙΝΩΜΑ ΡΙΝΙΚΗΣ ΚΟΙΛΟΤΗΤΑΣ ΚΑΙ ΒΑΣΗΣ ΚΡΑΝΙΟΥ

**Δαμιανίδου Βασιλική**[1], Γιωτάκης Ευάγγελος[2], Ταράζης Κωνσταντίνος[1], Σταματάκη Σοφία[3], Παπαπετρόπουλος Νεκτάριος[4]

[1]*Ειδικευόμενος Ωτορινολαρυγγολογίας, ΓΝΑ «Ιπποκράτειο», Αθήνα*

[2]*Επίκουρος Καθηγητής Ωτορινολαρυγγολογίας, ΓΝΑ «Ιπποκράτειο», Αθήνα*

[3]*Διευθύντρια ΩΡΛ Τμήματος- Επιμελήτρια Α΄ ΕΣΥ, Νοσοκομείο Παίδων «Η Αγία Σοφία», Αθήνα*

[4]*Επιμελητής Α΄ ΕΣΥ, Νοσοκομείο Παίδων «Η Αγία Σοφία», Αθήνα*

**Εισαγωγή:** Η παρούσα παρουσίαση περιστατικού αφορά σε άρρεν ασθενή, 8 ετών, ο οποίος διεγνώσθη με ευμέγεθες οστεοποιό ίνωμα ρινικής κοιλότητας με επέκταση στη βάση του κρανίου. Αναλύεται η διαγνωστική και η θεραπευτική προσέγγιση, η οποία πραγματοποιήθηκε στην Ωτορινολαρυγγολογική Κλινική του Νοσοκομείου Παίδων «Η Αγία Σοφία».

**Παρουσίαση Περιστατικού:** Άρρεν ασθενής, 8 ετών, προσέρχεται σε επείγουσα βάση λόγω μονόπλευρου εξόφθαλμου και δυσχέρειας ρινικής αναπνοής. Κατά τον ενδοσκοπικό και απεικονιστικό έλεγχο αναδεικνύεται κατάληψη παραρρίνιων κόλπων με καταστροφή δομών ρινικής κοιλότητας και επέκταση στη βάση του κρανίου από ογκόμορφη εξεργασία. Διενεργείται λήψη βιοψίας εκ της εξεργασίας. Από την ιστοπαθολογική εξέταση διαγιγνώσκεται οστεοποιό ίνωμα. Εν συνεχεία πραγματοποιείται ενδοσκοπική αφαίρεση της εξεργασίας. Η μετεγχειρητική πορεία κρίνεται ομαλή, άνευ επιπλοκών. Κατά τον μετεγχειρητικό έλεγχο, τρεις μήνες μετά την επέμβαση, δεν παρατηρείται παραμονή ή υποτροπή νόσου.

**Συμπέρασμα:** Το νεανικό οστεοποιό ίνωμα των παραρρινίων αποτελεί εξαιρετικά σπάνια κλινική οντότητα, με ελάχιστες αναφορές στη βιβλιογραφία. Παρόλο που κατατάσσεται στην κατηγορία των καλοήθων νεοπλασμάτων, μπορεί να εμφανίσει επιθετική χωροκατακτητική συμπεριφορά, καθώς και υψηλό ποσοστό υποτροπής, που αγγίζει το 50 % των περιπτώσεων. Επομένως η τακτική μετεγχειρητική παρακολούθηση επιβάλλεται.

## EP46

## ΑΝΤΙΜΕΤΩΠΙΣΗ ΞΕΝΟΥ ΣΩΜΑΤΟΣ ΤΗΣ ΡΙΝΙΚΗΣ ΚΟΙΛΟΤΗΤΑΣ ΣΕ ΠΑΙΔΙΑΤΡΙΚΟ ΑΣΘΕΝΗ ΜΕ ΕΠΙΒΕΒΑΙΩΜΕΝΗ ΛΟΙΜΩΞΗ ΑΠΟ COVID-19

Ζαχαρίας Καλεντάκης[1], Θεόδωρος Πανταζόπουλος[2], Βασίλειος Χαλκιαδάκης[3], Σοφία Σταματάκη[4]

*[1]Ειδικευόμενος ΩΡΛ, ΓΝ «Σισμανόγλειο»*

*[2]Επικουρικός Επιμελητής Β ΩΡΛ, ΓΝΠ «Η Αγία Σοφία»*

*[3]Επιμελητής Β ΩΡΛ, ΓΑΝΠ «Μεταξά»*

*[4]Επιμελήτρια Α, ΓΝΠ «Η Αγία Σοφία»*

**Εισαγωγή:** Η παρουσία ξένων σωμάτων εντός της ρινικής κοιλότητας εμφανίζεται συχνά στον παιδιατρικό πληθυσμό. Σκοπός μας είναι η παρουσίαση ενός τέτοιου περιστατικού σε ασθενή με επιβεβαιωμένη λοίμωξη από COVID-19.

**Παρουσίαση περιστατικού:** Ασθενής 15 ετών, προσήλθε στο ΤΕΠ λόγω τραυματισμού με αεροβόλο όπλο, χωρίς παρουσία άλλων συμπτωμάτων.
Κατά την κλινική εξέταση αναγνωρίστηκαν πολλαπλά τραύματα, χωρίς ενεργό αιμορραγία. Η γενική του κατάσταση ήταν καλή, ενώ ο ακτινολογικός έλεγχος ανέδειξε την παρουσία 2 βλημάτων στο σπλαχνικό κρανίο, οπότε ο ασθενής εισήχθη στην ΩΡΛ κλινική για περαιτέρω αντιμετώπιση.
Λόγω της θέσης τους, αποφασίστηκε η αφαίρεση του ενός υπό τοπική αναισθησία, διαμέσου της στοματικής κοιλότητας, ενώ για το δεύτερο ακολούθησε αξονική τομογραφία, ώστε να χρησιμοποιηθεί διεγχειρητικά πρόγραμμα κατεύθυνσης (navigation).
Στα πλαίσια προεγχειρητικού ελέγχου, ελήφθη δείγμα PCR για SARS-CoV-2, το οποίο ήταν θετικό. Ο ασθενής μεταφέρθηκε άμεσα στη Μονάδα Ειδικών Λοιμώξεων, σύμφωνα με τις οδηγίες του ΕΟΔΥ, όπου παρέμεινε ασυμπτωματικός, απύρετος, με φυσιολογικό αναπνευστικό ψιθύρισμα. Ο υπόλοιπος εργαστηριακός και απεικονιστικός έλεγχος δεν ανέδειξε παθολογικά ευρήματα.
Αφού ελήφθησαν όλες οι απαραίτητες προφυλάξεις για να αποτραπεί η μετάδοση του ιού διεγχειρητικά, πραγματοποιήθηκε, υπό γενική νάρκωση, χειρουργική αφαίρεση του ξένου σώματος και τελικά, ο ασθενής εξήλθε με οδηγίες για κατ' οίκον παραμονή για 14 ημέρες.

### Συμπέρασμα

Η αφαίρεση ενός ξένου σώματος από την ρινική κοιλότητα σπάνια εμφανίζει ιδιαιτερότητες. Ωστόσο, επεμβάσεις που αφορούν τον αεραγωγό, περιλαμβάνουν αυξημένο κίνδυνο μετάδοσης του COVID-19 στους επαγγελματίες υγείας, λόγω υψηλής μεταδοτικότητας, ακόμα και από ασυμπτωματικούς ασθενείς.
Η σωστή χρήση του εξοπλισμού και η αυστηρή συμμόρφωση στις κατευθυντήριες οδηγίες αποτρέπουν την πιθανότητα μετάδοσης του ιού.

## EP47
## ΑΠΟΚΑΤΑΣΤΑΣΗ ΜΗΝΙΓΓΟΕΓΚΕΦΑΛΟΚΗΛΗΣ ΜΕΤΩΠΙΑΙΟΥ ΚΟΛΠΟΥ-ΡΙΝΟΡΡΟΙΑΣ ΕΝΥ: ΠΑΡΟΥΣΙΑΣΗ ΠΕΡΙΣΤΑΤΙΚΟΥ

**Κωνσταντίνος Γαρέφης**[1], Άγγελος Χατζηαβραμίδης[1], Ιορδάνης Κωνσταντινίδης[1]
[1]*Τμήμα Β' Πανεπιστημιακής ΩΡΛ Κλινικής ΑΠΘ, Γενικό Νοσοκομείο Θεσσαλονίκης Παπαγεωργίου, Θεσσαλονίκη, Ελλάδα*

**Εισαγωγή:** Η μηνιγγοεγκεφαλοκήλη αποτελεί πρόπτωση εγκεφαλικού ιστού και μήνιγγας δια μέσου οστέινου χάσματος του εγκεφαλικού κρανίου ή της βάσης αυτού. Συνυπάρχει συχνά με ρινόρροια ΕΝΥ.

**Παρουσίαση περιστατικού:** Πρόκειται για ασθενή, θύλη, 70 ετών, με μηνιγγοεγκεφαλοκήλη δεξιού μετωπιαίου κόλπου με προβολή εντός της ρινικής κοιλότητας, και συνοδό διαλείπουσα ρινόρροια ΕΝΥ. Στο ιστορικό αναφέρεται αυξημένη ενδοκράνια πίεση. Προεγχειρητικά διενεργήθηκε απεικονιστικός έλεγχος με CT και MRI εγκεφάλου-σπλαγχνικού κρανίου, όπου διαπιστώνεται οστικό έλλειμα διαμέτρου 1, 5εκ υψηλά στο οπίσθιο τοίχωμα του δεξιού μετωπιαίου κόλπου. Διεγχειρητικά, διενεργήθηκε, με ανοικτή προσπέλαση (osteoplastic flap), εκτομή της μηνιγγοεγκεφαλοκήλης en block. Τοποθέτηση επί του οστικού ελλείματος (underlay) κατά σειρά: κατάλληλα διαμορφωμένου χόνδρου, εκ του ρινικού διαφράγματος, μόσχευμα fascia lata εκ του μηρού, έγχυση ιστικής κόλλας και αιμοστατικής γάζας. Έγινε πωματισμός των ρινικών θαλαμών, ο οποίος αφαιρέθηκε την 3η μετεγχειρητική ημέρα. Τέθηκε σε κεφτριαξόνη/κλινδαμυκίνη και ηπαρίνη χαμηλού μοριακού βάρους. Η ασθενής έλαβε εξιτήριο την 5η μετεγχειρητική ημέρα. Βρίσκεται υπό τακτική παρακολούθηση, χωρίς εικόνα υποτροπής.

**Συμπεράσματα:** Οι βασικοί στόχοι της αποκατάστασης της μηνιγγοεγκεφαλοκήλης είναι η αποφυγή υποτροπής και η διακοπή της ρινόρροιας ΕΝΥ. Αναλόγως του μεγέθους και της θέσης του ελλείματος επιλέγεται το είδος της προσπέλασης.

## EP48

## ΟΡΓΑΝΩΜΕΝΟ ΑΙΜΑΤΩΜΑ ΡΙΝΙΚΟΥ ΔΙΑΦΡΑΓΜΑΤΟΣ - ΠΑΡΟΥΣΙΑΣΗ ΠΕΡΙΣΤΑΤΙΚΟΥ

**Κωνσταντίνος Χαντζής**[1], Ανδρέας Χατζίκος[1], Σταύρος Ιωακειμίδης[2], Σωτήριος Αναστασόπουλος[1]

[1]*Επικουρικός ΩΡΛ, ΩΡΛ Κλινική, Γενικό Νοσοκομείο Νίκαιας Πειραιά «Άγιος Παντελεήμων»*

[2]*Ειδικευόμενος ΩΡΛ, ΩΡΛ Κλινική, Γενικό Νοσοκομείο Νίκαιας Πειραιά «Άγιος Παντελεήμων»*

**Εισαγωγή:** Το οργανωμένο αιμάτωμα είναι ένας σπάνιος καλοήθης όγκος της ρινικής κοιλότητας και του παραρρινιων κόλπων που αναπτύσσεται στα πλαίσια νεοαγγειογέννεσης και ίνωσης ενός προύπαρχων αιματώματος.
Η ακριβής παθογένεια του οργανωμένου αιματώματος δεν έχει πλήρως κατανοηθεί. Παρά το γεγονός ότι το ιγμόρειο αποτελεί είναι το πιο συχνό σημείο εμφάνισης αυτού του είδους παρουσιάζουμε μια περίπτωση οργανωμένου αιματώματος στο ρινικό διάφραγμα.

**Παρουσίαση περιστατικού:** Ασθενής 60 ετών παραπέμφθηκε στα εξωτερικά ιατρεία της κλινικής μας από νευρολόγο, με σκοπό την διερεύνηση μια μάζας της ρινικής κοιλότητας. Η μάζα αποκαλύφθηκε κατόπιν διενέργειας αξονικής τομογραφίας εγκεφάλου στα πλαίσια διαφοροδιάγνωσης επεισοδίων κεφαλαλγίας. Ειδικότερα επρόκειτο για μια διόγκωση 2 εκατοστών στο ύψος του οστέινου διαφράγματός επεκτεινόμενη άμφω στις ρινικές θαλάμες. Η ενδοσκόπηση του ασθενούς επιβεβαίωσε την πάχυνση αυτή του διαφράγματος, ενώ η παρουσία υγιούς βλεννογόνου εκατέρωθεν της διόγκωσης, υπέδειξε την υποβλεννογονια προέλευση του όγκου. Ο ασθενής ανέφερε στο ιστορικό του ότι έχει υποβληθεί σε πλαστική ρινικού διαφράγματος προ 30 ετίας καθώς και απουσία οποιαδήποτε πρόσφατης κάκωσης η λήψη αντιπηκτικών. Ακολουθήσε ενδοσκοπική εξαίρεση της μάζας υπό γενική αναισθησία. Η παθολογοανατομική εκθεση των ιστοτεμαχίων που εξαιρέθηκαν περιλάμβανε την ύπαρξη πηγμάτων με συνοδό ινώδη εξοίδηση και νέοαγγείογένεσή, καλυπτόμενα από αναπνευστικό βλεννογόνο, δινοντας την οριστική διάγνωση της ύπαρξης ενός οργανωμένου αιματώματος.

**Συμπεράσματα:** Η ελλιπής παροχέτευση μιας πιθανής συλλογής αίματος στη ρινική κοιλότητα και τα παραρρίνια μπορεί να οδηγήσει στην δημιουργία ενός αιματώματός. Η επίδρασή της ίνωσης εμποδίζει την περαιτέρω απορρόφηση του ενώ η αναπτυξη νεοαγγειογένεσης δίνει ένα πιο συμπαγή χαρακτήρα όγκου, κάποιες φόρες και με πιο επιθετική συμπεριφορά.

## EP49

## ΕΝΔΟΣΚΟΠΙΚΗ ΑΠΟΣΥΜΠΙΕΣΗ ΟΦΘΑΛΜΙΚΟΥ ΚΟΓΧΟΥ ΣΕ ΑΣΘΕΝΗ ΜΕ N. GRAVES'

**Ελένη Γκρίνια**[1], Αντιγόνη Κτίστη[1], Κυριακή Βαλλιάνου[1], Φανή Σαΐνη[2], Χαρίκλεια Μαΐου[2], Ιωάννης Χατζηιωάννου[3]

[1]*Ειδικευόμενη Ιατρός, ΩΡΛ Κλινική Πανεπιστημιακού Γενικού Νοσοκομείου Λάρισας*

[2]*Επιμελήτρια Β', ΩΡΛ Κλινική Πανεπιστημιακού Γενικού Νοσοκομείου Λάρισας*

[3]*Καθηγητής, ΩΡΛ Κλινική Πανεπιστημιακού Γενικού Νοσοκομείου Λάρισας*

**Εισαγωγή:** Η θυρεοειδική οφθαλμοπάθεια, αποτελεί τη συνηθέστερη εξωθυρεοειδική εκδήλωση της N. Graves', εμφανιζόμενη στο 50% των ασθενών, η οποία είναι δυνατό να προκαλέσει σοβαρή πρόπτωση του οφθαλμού, αδυναμία σύγκλεισης του βλεφάρου και κερατίτιδα, διπλωπία, έως και συμπιεστική νευροπάθεια του οπτικού νεύρου και απώλεια της όρασης. Η ενδοσκοπική αποσυμπίεση του οφθαλμικού κόγχου αποτελεί τη σύγχρονη μέθοδο χειρουργικής αντιμετώπισης, η οποία επιτρέπει την εύκολη πρόσβαση και επισκόπηση του χειρουργικού πεδίου, αποφεύγοντας τις ανεπιθύμητες επιπλοκές των εξωτερικών προσπελάσεων. Στόχος της παρούσας εργασίας είναι η παρουσίαση ενός περιστατικού ενδοσκοπικής οφθαλμικής αποσυμπίεσης σε ασθενή με N. Graves', επισημαίνοντας την ανωτερότητα αυτής της τεχνικής στην άμεση αντιμετώπιση της συγκεκριμένης κλινικής οντότητας.

**Παρουσίαση περιστατικού:** Άνδρας 66 ετών με ατομικό αναμνηστικό Ca προστάτη και γνωστής νόσου Graves', προσήλθε αιτιώμενος εξόφθαλμο και αίσθημα ξένου σώματος του δεξιού οφθαλμού. Ο ασθενής βρισκόταν υπό σταδιακά μειούμενο σχήμα αγωγής με κορτικοστεροειδή, ενώ άμεσα, έγινε έναρξη ενδοφλέβιας χορήγησης γλυκοκορτικοειδών, ως πρώτης γραμμής θεραπεία. Η MRI αποκάλυψε έντονη πάχυνση των οφθαλμοκινητικών μυών, έντονο εξόφθαλμο κυρίως δεξιά, με συνοδό οίδημα του βλεφάρου και του υποδόριου λίπους σύστοιχα. Λόγω της σταδιακής επιδείνωσης της κερατοπάθειας και της εξοίδησης επιπεφυκότα κατά τη νοσηλεία του, κρίθηκε απαραίτητη και πραγματοποιήθηκε άμεσα η οφθαλμική αποσυμπίεση. Ακολούθως, ο ασθενής, παρουσίασε ραγδαία βελτίωση της συμπτωματολογίας, ενώ 3 μήνες μετεγχειρητικά δεν παρουσιάζει σημεία υποτροπής της νόσου.

**Συμπεράσματα:** Η ενδοσκοπική αποσυμπίεση οφθαλμικού κόγχου αποτελεί τη βέλτιστη και ασφαλέστερη μέθοδο χειρουργικής αντιμετώπισης της συμπτωματικής θυρεοειδικής οφθαλμοπάθειας επιτυγχάνοντας άριστα τόσο κλινικά, όσο και αισθητικά αποτελέσματα, διατηρώντας, ταυτόχρονα, στο ελάχιστο το ποσοστό των διεγχειρητικών και μετεγχειρητικών επιπλοκών.

## EP50

## ΧΡΗΣΗ ΜΕΤΑΘΕΤΙΚΟΥ ΚΡΗΜΝΟΥ ΓΙΑ ΤΗΝ ΑΠΟΚΑΤΑΣΤΑΣΗ ΕΛΛΕΙΜΜΑΤΟΣ ΜΕΤΑ ΤΗΝ ΑΦΑΙΡΕΣΗ ΔΕΡΜΑΤΙΚΗΣ ΑΛΛΟΙΩΣΗΣ ΡΑΧΗΣ ΡΙΝΟΣ

**Αθηνά Ζαράχη**[1], Λιανού Αικατερίνη[1], Ιωάννης Καστανιουδάκης[1], Άγγελος Λιόντος[2]

[1]*Σχολή Επιστημών Υγείας, Ιατρικό Τμήμα, Πανεπιστήμιο Ιωαννίνων, Ωτορινολαρυγγολογική Κλινική ΠΓΝΙ*

[2]*Α' Παθολογική Κλινική και Μονάδα Λοιμωδών Νοσημάτων, Πανεπιστημιακό Νοσοκομείο Ιωαννίνων, Ιωάννινα*

**Εισαγωγή:** Η ράχη ρινός αποτελεί συχνή περιοχή ανάπτυξης καρκίνου του δέρματος. Ελλείμματα που προκύπτουν από την εκτομή του καρκίνου του δέρματος στην περιοχή της ράχης ρινός μπορεί να αποκατασταθούν με τη χρήση διάφορων κρημνών.

**Παρουσίαση περιστατικού:** Ασθενής θήλυ, ηλικίας 80 ετών, προσήλθε στα ΕΙ της ΩΡΛ κλινικής, με αλλοίωση στη ράχη ρινός, μορφολογικά όμοια με βασικοκυτταρικό καρκίνωμα. Υπό τοπική αναισθησία, η δότρια και λήπτρια περιοχή αποστειρώθηκαν. Σχεδιάστηκε η γραμμή εκτομής γύρω από την αλλοίωση. Σχεδιάστηκε επίσης και η γραμμή εκτομής για τη χρήση οπισθωτιαίου κρημνού ολικού πάχους. Αφαιρέθηκε η αλλοίωση σε ασφαλή όρια και το παρασκεύασμα εστάλη για βιοψία. Παρασκευάστηκε ο κρημνός ολικού πάχους με δέρμα και υποδόριο από την οπισθωτιαία περιοχή δεξιά και μορφοποιήθηκε κατάλληλα ώστε να καλύπτει επαρκώς το έλλειμμα. Τοποθέτηση του κρημνού στο έλλειμμα και σταθεροποίηση αυτού με πιεστική περίδεση επί του μοσχεύματος με γάζα fucidin και ράμματα nylon 4-0.

**Συμπεράσματα:** Τα αποτελέσματα μετά την αφαίρεση των ραμμάτων ήταν ιδιαίτερα ικανοποιητικά, τόσο λειτουργικά, όσο και αισθητικά. Πετύχαμε πλήρη κάλυψη του ελλείμματος από την εκτομή της αλλοίωσης, αποφυγή απόρριψης του μοσχεύματος και σταδιακή αιμάτωση της περιοχής με άριστο τελικό αποτέλεσμα. Η βιοψία, έδειξε πως επρόκειτο για bcc, όπως αναμέναμε.

## EP51

## ΟΠΤΙΚΗ ΑΝΑΛΟΓΙΚΗ ΚΛΙΜΑΚΑ ΓΙΑ ΤΗΝ ΑΞΙΟΛΟΓΗΣΗ ΟΣΦΡΗΣΗΣ ΚΑΙ ΓΕΥΣΗΣ, ΣΕ COVID_19 ΘΕΤΙΚΟΥΣ ΑΣΘΕΝΕΙΣ- ΑΠΟΤΕΛΕΣΜΑΤΑ ΑΠΟ ΤΗΝ ΠΕΡΙΟΧΗ ΤΗΣ ΗΠΕΙΡΟΥ

**Αθηνά Ζαράχη**[1], Αικατερίνη Λιανού[1], Ορέστης Μηλιώνης[2], Ιωάννης Κόμνος[1], Ελευθέριος Κλούρας[2], Βασίλης Πέζουλας[3], Δημήτριος Φωτιάδης [3], Κωσταντίνος Παπαλουκάς[4], Ιωάννης Καστανιουδάκης[1], Χαράλαμπος Μηλιώνης[2], Άγγελος Λιόντος[2]

[1]*Ωτορινολαρυγγολογική Κλινική, Πανεπιστημιακό Νοσοκομείο Ιωαννίνων, Ιωάννινα*

[2]*Α' Παθολογική Κλινική και Μονάδα Λοιμωδών Νοσημάτων, Πανεπιστημιακό Νοσοκομείο Ιωαννίνων, Ιωάννινα*

[3]*Μονάδα Ιατρικής Τεχνολογίας και Ευφυών Πληροφοριακών Συστημάτων, Τμήμα Μηχανικών Επιστήμης Υλικών, Πανεπιστήμιο Ιωαννίνων, Ιωάννινα*

[4]*Τμήμα Βιολογικών Εφαρμογών και Τεχνολογιών, Πανεπιστήμιο Ιωαννίνων, Ιωάννινα*

**Εισαγωγή:** Η διαταραχή της γεύσης και όσφρησης κατά τη λοίμωξη από τον SARS-COV2 έχει αποδειχθεί.

**Σκοπός και μέθοδος:** Σκοπός της έρευνας είναι η ανάλυση δεδομένων από τη χρήση της οπτικής αναλογικής κλίμακας για την αξιολόγηση της όσφρησης και γεύσης σε ασθενείς με λοίμωξη από τον SARS-COV2.

**Υλικό και μέθοδος:** Στη μελέτη εντάχθηκαν 300 ενήλικες ασθενείς, με θετικό RT-PCR test στον SARS. 150 ανάρρωσαν κατ' οίκον και 150 νοσηλεύθηκαν στις Μονάδες Λοιμωδών Νόσων του νοσοκομείου μας. Χρησιμοποιήσαμε συγκεκριμένες ουσίες- αρωματικά και ένα ερωτηματολόγιο για να συλλέξουμε πληροφορίες σχετικά με τα συμπτώματα όσφρησης και γεύσης, σε τρεις χρονικές περιόδους: πριν τη λοίμωξη, κατά τη διάρκεια της λοίμωξης, και μετά τη λοίμωξη. Η στατιστική ανάλυση βασίστηκε στο πρόγραμμα IBM-SPSS Statistics 26. 0. Έγινε χρήση του $x^2$ (chi-square) test και Fisher's exact test.

**Αποτελέσματα:** Κατά τη διάρκεια της λοίμωξης, η πλειοψηφία των ασθενών ανέφερε ήπια υποσμία, ακολουθούμενη από ασθενείς με σοβαρή υποσμία. 4 εβδομάδες μετά τη διάγνωση, η μεγάλη πλειοψηφία του 95% των ασθενών ανέφερε ήπια υποσμία. Σε παρόμοιο συμπέρασμα καταλήξαμε, μετά την αξιολόγηση της υπογευσίας. Υπάρχει στατιστικά σημαντική σχέση μεταξύ ομάδων ασθενών με υποσμία/υπογευσία που αξιολογήθηκε με VAS και ασθενών με αναφερόμενη «απώλεια όσφρησης/γεύσης».

**Συμπεράσματα:** Η πλειονότητα των ασθενών που νόσησαν από λοίμωξη με τον SARS-COV2 στην περιοχή της Ηπείρου, παρουσίασε ήπια υποσμία και υπογευσία. Επιπλέον, στην πλειοψηφία των ασθενών παρατηρήθηκε πλήρης ανάρρωση των διαταραχών όσφρησης και γεύσης.

**EP52**

**ΠΑΡΟΥΣΙΑΣΗ ΠΕΡΙΣΤΑΤΙΚΟΥ ΜΕ ΑΚΑΝΘΟΚΥΤΤΑΡΙΚΟ ΚΑΡΚΙΝΩΜΑ ΡΙΝΟΣ**

**Μάγδα Οικονόμου**, Ειρήνη Ζάγκου, Ελβίρα Μουρατίδου, Παύλος Σταμπούλογλου, Βασίλης Χαλκιαδάκης, Γιάννης Κουτραφούρης
*ΩΡΛ τμήμα, ΕΑΝΠ «Μεταξά»*

**Σκοπός:** Το ακανθοκυτταρικό καρκίνωμα αποτελεί το συχνότερο κακοήθες νεόπλασμα. Η αιτιολογία είναι άγνωστη και η κλινική εικόνα αναδεικνύει μια πολυποειδής μάζα. Συνήθως είναι ασυμπτωματικοί στα αρχικά στάδια, με συνέπεια να διαγιγνώσκονται σε προχωρημένο στάδιο και να έχουν φτωχή πρόγνωση. Στα συμπτώματα περιλαμβάνονται δυσχέρεια ρινικής αναπνοής, επιστάξεις, διόγκωση υπερώας, διπλωπία και πρόπτωση οφθαλμού. Να παρουσιαστεί η περίπτωση ενός ασθενούς με ακανθοκυτταρικό καρκίνωμα ρινος.

**Παρουσίαση Περιστατικού:** Γυναίκα ασθενής ηλικιας 85 ετών προσήλθε στο νοσοκομείο μας με ρινική συμφόρηση και επεισόδια επιστάξεων από τριμήνου. Στην ενδοσκόπηση που έγινε διαπιστώθηκε εικόνα πολυποειδούς μάζας αρ ρινικής θαλάμης. Ο απεικονιστικός έλεγχος ανέδειξε χωροκατακτητική εξεργασία η οποία προβάλλει στην αρ ρινική θαλάμη με συνοδό εικόνα οστικού ελλείμματος του σύστοιχου ρινικού οστού. Ο εργαστηριακός έλεγχος έδειξε WBC: 11. 07K/μl και CRP: 8. 36mg/lt. Έγινε λήψη βιοψίας με ιστολογικό πόρισμα: μη κερατινοποιημένο μαλπιγιακό (πλακώδες) καρκίνωμα ρινικού βλεννογόνου που έχει αναπτυχθεί σε έδαφος ανάστροφου θηλώματος και P16(+). Η ασθενής αντιμετωπίστηκε με 13 κύκλους ακτινοθεραπείας. Ακολούθησε καινούργιος απεικονιστικός έλεγχος, όπου δεν επανελέγχεται η χωροκατακτητική εξεργασία. Κατά την κλινική εξέταση, η ασθενής αναφέρει πλήρη ύφεση των συμπτωμάτων και στον ενδοσκοπικό έλεγχο παραμένει μια εστιακή βλάβη στη μεσότητα του ρινικού διαφράγματος.

**Συμπεράσματα:** Η απάντηση του ΑΚΚ στην ακτινοθεραπεία ήταν ικανοποιητική χωρίς να απαιτηθεί η χορήγηση κάποιας άλλης συμπληρωματικης θεραπείας.

## EP53
## ΧΕΙΡΟΥΡΓΙΚΗ ΤΕΧΝΙΚΗ ΣΕ ΕΥΜΕΓΕΘΕΣ ΡΙΝΟΦΥΜΑ & ΓΝΑΘΟΦΥΜΑ - ΠΑΡΟΥΣΙΑΣΗ ΠΕΡΙΣΤΑΤΙΚΟΥ

Μαρία Μηνασίδου[1], Ευθύμιος Σολωμή[1], Νικόλαος Καλογρίτσας[2], Βασίλειος Λαχανάς[3], Ελένη Καρώνη[3], Χαράλαμπος Σκουλάκης[4]

*[1]Ειδικευόμενη Ιατρός, ΩΡΛ Κλινική Πανεπιστημιακού Γενικού Νοσοκομείου Λάρισας*

*[2]Επικουρικός Ιατρός, ΩΡΛ Κλινική Πανεπιστημιακού Γενικού Νοσοκομείου Λάρισας*

*[3]Διευθυντής ΕΣΥ, ΩΡΛ Κλινική Πανεπιστημιακού Γενικού Νοσοκομείου Λάρισας*

*[4]Διευθυντής Καθηγητής, ΩΡΛ Κλινική Πανεπιστημιακού Γενικού Νοσοκομείου Λάρισας*

**Εισαγωγή:** Το ρινόφυμα αποτελεί μία εντοπισμένη διόγκωση του δέρματος της ρινός που οφείλεται στην υπερπλασία των σμηγματογόνων αδένων και του υποκείμενου συνδετικού ιστού και αναπτύσσεται ως τελικό στάδιο της ροδόχρου νόσου. Στο στάδιο αυτό ανήκουν επίσης το γναθόφυμα και το μετωπόφυμα, που αφορούν το δέρμα του πώγωνος και του μετώπου, αντίστοιχα. Το ρινόφυμα αφορά κυρίως άνδρες άνω των 50 ετών και μπορεί να οδηγήσει σε σημαντική δυσμορφία, ή και διαταραχές της ρινικής αναπνοής, απαιτώντας συχνά χειρουργική αντιμετώπιση. Η συγκεκριμένη εργασία έχει ως στόχο την παρουσίαση της χειρουργικής αποκατάστασης περιστατικού με ρινόφυμα και γναθόφυμα.

**Παρουσίαση Περιστατικού:** Το περιστατικό αφορά άνδρα 62 ετών με ρινόφυμα και γναθόφυμα, χωρίς αναφερόμενο ιστορικό αιθυλισμού, ο οποίος προσήλθε στην κλινική μας με αναφερόμενη επιδεινούμενη ρινική δυσμορφία από διετίας, με συνοδό δυσχέρεια ρινικής αναπνοής κυρίως αριστερά, λόγω της μεγάλης έκτασης του ρινοφύματος. Επισκοπικά, παρατηρήθηκε μαλθακή, ανώδυνη διόγκωση της ρινός με παραμόρφωση της ρινικής πυραμίδος. Θεραπευτικά, ο ασθενής υπεβλήθη σε χειρουργική αντιμετώπιση του ρινοφύματος και γναθοφύματος με συνδυασμό καυτηριασμού με loop διαθερμία και δερμοαπόξεσης με διαμάντι, καθώς και αιμόστασης με χρήση διπολικής διαθερμίας. Ένα μήνα μετεγχειρητικά, διαπιστώθηκε πλήρης δερματική επούλωση με άριστη αισθητική αποκατάσταση.

**Συμπεράσματα:** Συμπερασματικά, η χειρουργική αντιμετώπιση του ρινοφύματος αποτελεί τη μέθοδο εκλογής, ιδιαίτερα σε περιστατικά με ευμεγέθεις, οζώδεις διογκώσεις που οδηγούν σε σημαντική ρινική παραμόρφωση. Έχουν περιγραφεί ποικίλες μέθοδοι με στόχο την αφαίρεση της περίσσειας ιστού και των υπερπλαστικών σμηγματογόνων αδένων, καθώς και την επαναδιαμόρφωση του σχήματος της ρινός. Νεότερες τεχνικές αποτελούν η χρήση loop διαθερμίας, καθώς και η δερμοαπόξεση, των οποίων ο συνδυασμός επιφέρει άριστα αποτελέσματα.

## EP54

## ΑΦΑΙΡΕΣΗ ΨΕΥΔΟΟΓΚΟΥ ΤΟΥ ΓΝΑΘΙΑΙΟΥ ΚΟΛΠΟΥ ΜΕ ΕΝΔΟΣΤΟΜΑΤΙΚΗ ΚΑΙ ΕΝΔΟΣΚΟΠΙΚΗ ΠΡΟΣΠΕΛΑΣΗ

**Ελβίρα Μουρατίδου**[1], Μάγδα Οικονόμου[1], Ιωάννης Κουτραφούρης[2], Βασίλειος Χαλκιαδάκης[2], Σπυρίδων Λάσκαρης[2]

*[1]Ειδικευόμενη ΩΡΛ, ΩΡΛ κλινική, Γ. Α. Ν. Π. «Μεταξά»*

*[2]Επιμελητής Β΄, ΩΡΛ κλινική, Γ. Α. Ν. Π. «Μεταξά»*

**Εισαγωγή:** Ο ψευδοόγκος των παραρρινίων κόλπων αποτελεί μια σπάνια κλινική οντότητα. Κύριο χαρακτηριστικό του αποτελεί η επιθετική του συμπεριφορά, κυρίως τοπικά, παρά το γεγονός ότι τα ιστολογικά του στοιχεία είναι καλοήθη.

**Παρουσίαση Περιστατικού**

Ασθενής 50 ετών, με ιστορικό καρκίνου του όρχεος, προσήλθε στα τακτικά ιατρεία της κλινικής μας, λόγω δυσχέρειας ρινικής αναπνοής από 6μήνου.

Κατά την κλινική εξέταση αναγνωρίστηκε προβάλλουσα μάζα ουλοπαρειακά (αρ), χωρίς λοιπά παθολογικά ευρήματα. Ακολούθησε απεικονιστικός έλεγχος (CT), ο οποίος ανέδειξε αλλοίωση ωοειδούς μορφολογίας, με κατάληψη του γναθιαίου άντρου (αρ), λύση του φλοιού στο κατώτερο πρόσθιο τμήμα του, επεκτεινόμενο παρά την άνω γνάθο, με αποτέλεσμα ο όγκος να ψηλαφάται ουλοπαρειακά. Επιπροσθέτως, το έσω τοίχωμα του κόλπου προέβαλε προς την σύστοιχη ρινική θαλάμη.

Αρχικά, πραγματοποιήθηκε βιοψία, υπό τοπική αναισθησία, από την ουλοπαρειακή προβολή, η οποία ανέδειξε εκφυλιστικού τύπου αλλοιώσεις με τμήματα συνδετικού ινώδους ιστού. Διεγχειρητικά, εντοπίστηκε όγκος, μαλακός, ευπίεστος, με κίτρινη χροιά.

Τελικά, ο ασθενής υπεβλήθη σε χειρουργική αφαίρεση του όγκου με συνδυασμό ενδοστοματικής και ενδοσκοπικής προσπέλασης, με αποκόλληση της μάζας από το περιχόνδριο.

Η μετεγχειρητική πορεία ήταν ομαλή, ο ασθενής εξήλθε με οδηγίες και έκτοτε παραμένει ελεύθερος συμπτωμάτων.

**Συμπεράσματα:** Ο ψευδοόγκος των παραρρινίων κόλπων μπορεί να διαφύγει της διαφορικής μας διάγνωσης, καθώς παρουσιάζει κοινή κλινική εικόνα με τις φλεγμονώδεις παθήσεις ή τους όγκους της περιοχής. Συνήθως σχετίζεται με οδοντογενή αίτια, ενώ παρόλο είναι καλοήθης, εμφανίζει επιθετική συμπεριφορά με επέκταση στους γύρω ιστούς, με αποτέλεσμα να απαιτείται συνδυασμένη προσέγγιση για την αφαίρεση του.

## EP55

## ΡΙΝΙΚΟ ΘΗΛΩΜΑ: Η ΣΗΜΑΣΙΑ ΤΗΣ ΕΓΚΑΙΡΗΣ ΧΕΙΡΟΥΡΓΙΚΗΣ ΑΝΤΙΜΕΤΩΠΙΣΗΣ

**Ιωάννης Καραματζάνης**[1], Παναγιώτα Κοσμίδου[2], Γεώργιος Γάτσιος[2], Βασίλης Μανέττας[2], Άννα Κοκκινάκη[3]

[1]*Ιατρική Σχολή Πανεπιστημίου Λευκωσίας*

[2]*Ωτορινολαρυγγολογία - Χειρουργική Κεφαλής και Τραχήλου, Mediterranean Hospital of Cyprus, Λεμεσός*

[3]*Τμήμα Ακτινολογίας, Mediterranean Hospital of Cyprus, Λεμεσός*

### Περίληψη

Το ρινικό ανεστραμμένο θηλώμα είναι ένας καλοήθης και σχετικά σπάνιος όγκος της ρινικής κοιλότητας και των παραρρινίων κόλπων. Ο όγκος είναι ευρέως γνωστός για τη διεισδυτικότητα, την τάση να υποτροπιάζει και τη συσχέτιση με κακοήθεια. Παρουσιάζουμε την περίπτωση ενός άντρα εξήντα-οκτώ ετών που παρουσιάστηκε με μονόπλευρη ρινική απόφραξη, ρινόρροια και πόνο. Έγινε μαγνητική εγκεφάλου όπου ανέδειξε μια μάζα η οποία καταλαμβάνει εξ' ολοκλήρου την αριστερή ρινική χοάνη προκαλώντας απώθηση των τοιχωμάτων καθώς και παρεκτόπιση του ρινικού διαφράγματος προς τα δεξιά. Έγινε εξαίρεση της βλάβης με ενδοσκοπική προσπέλαση και ο ασθενής αποχώρησε την επόμενη ημέρα μετά τον αποπωματισμό χωρίς καμία επιπλοκή. Ο ασθενής παρακολουθείται τον τελευταίο ένα χρόνο χωρίς υποτροπή. Ο σκοπός της έρευνας είναι η ευαισθητοποίηση ως προς τη γρήγορη χειρουργική αντιμετώπιση του ρινικού θηλώματος και η αποφυγή της παραμόρφωσης των οστικών δομών.

## EP56
## ΠΑΡΑΜΕΛΗΜΕΝΟΣ ΚΑΡΚΙΝΟΣ ΡΙΝΟΦΑΡΥΓΓΑ. Η ΕΛΛΗΝΙΚΗ ΠΡΑΓΜΑΤΙΚΟΤΗΤΑ

Άννα Αστρεινίδου[1], **Βασίλειος-Ιωάννης Ιακωβίδης**[2], Παναγιώτα Πιλιτζίδη[2], Ιουλία Κατσικάρη, Ελισάβετ Παπαδοπούλου[2], Θεόδωρος Αποστολίδης[3]

*[1]Επικουρική Επιμελήτρια Β' ΩΡΛ Κλινικής, ΓΝ Κιλκίς*

*[2]Ειδικευόμενος-η ΩΡΛ Κλινικής, ΓΝ Κιλκίς*

*[3]Διευθυντής ΩΡΛ Κλινικής, ΓΝ Κιλκίς*

**Εισαγωγή:** Κάθε χρόνο παρουσιάζονται παγκοσμίως περισσότερα από 550. 000 νέα περιστατικά κακοήθων νεοπλασμάτων κεφαλής-τραχήλου, ενώ 380. 000 θάνατοι οφείλονται σε αυτά. Ο καρκίνος του ρινοφάρυγγα διαγιγνώσκεται καθυστερημένα από τον ωτορινολαρυγγολόγο, γιατί είναι ο τελευταίος ιατρός που θα κληθεί να δώσει λύση, αφού έχουν προηγηθεί ιατροί άλλων ειδικοτήτων με λανθασμένες διαγνώσεις και θεραπείες.

**Παρουσίαση περιστατικού:** Θήλυ ασθενής 72 ετών προσήλθε αιτιώμενη ρινική συμφόρηση, καταρροή και χαλίτωση από 8μήνου. Η ασθενής είχε λάβει τρεις κύκλους αντιβιοτικής αγωγής, ρινική αποσυμφόρηση καθώς και δύο κύκλους θεραπείας με κορτικοστεροειδή χωρίς βελτίωση των συμπτωμάτων, με πιθανή διάγνωση εμμένουσας ρινοκολπίτιδας, από ιατρούς άλλων ειδικοτήτων. Κατά την κλινική εξέταση διαπιστώθηκε ένρινη ομιλία, κατάληψη της ΑΡ ρινικής θαλάμης από συμπαγές ρυπαρό μόρφωμα, πυώδεις εκκρίσεις ενδο και οπισθορρινικά και εκκριτική ωτίτιδα ΑΡ. Το μόρφωμα καταλάμβανε το ρινοφάρυγγα και επεκτείνονταν μέχρι το άνω όριο του στοματοφάρυγγα αφού ήταν ορατό όπισθεν της σταφυλής. Η ασθενής εισήχθη στην ΩΡΛ κλινική και υποβλήθηκε σε πλήρη κλινικοεργαστηριακό και απεικονιστικό έλεγχο. Διενεργήθηκε χειρουργική επέμβαση τοποθέτησης σωληνίσκου αερισμού ΑΡ ωτός και λήψης βιοψιών από το μόρφωμα του ρινοφάρυγγα. Η ιστολογική εξέταση ανέδειξε μη κερατινοποιημένο αδιαφοροποίητο καρκίνωμα ρινοφάρυγγα, EBV (+), τύπου III κατά WHO. Παραπέμφθηκε σε τριτοβάθμιο νοσοκομείο και υποβλήθηκε σε συνεδρίες ακτινοβολίας, τις οποίες και ολοκλήρωσε. Η ασθενής ένα έτος μετά τη θεραπεία της είναι ελεύθερη νόσου.

**Συμπεράσματα:** Η πλειοψηφία των ασθενών στη χώρα μας με καρκίνο του ρινοφάρυγγα συνήθως υποδιαγιγνώσκεται, με τους ασθενείς να προσέρχονται στον ωτορινολαρυγγολόγο με ωτολογική συμπτωματολογία ή τραχηλική διόγκωση και η θεραπεία γίνεται καθυστερημένα. Στην Ελληνική περιφέρεια λόγω της υποστελέχωσης των νοσοκομείων από ωτορινολαρυγγολόγους, η ταλαιπωρία των ασθενών, η μη έγκυρη και έγκαιρη διάγνωση και οι χρονοβόρες και κοστοβόρες θεραπείες αποτελούν μια πραγματικότητα.

## EP57

## ΕΝΔΟΣΚΟΠΙΚΗ ΑΠΟΛΙΝΩΣΗ ΠΡΟΣΘΙΑΣ ΗΘΜΟΕΙΔΟΥΣ ΚΑΙ ΣΦΗΝΟΫΠΕΡΩΙΟΥ ΑΡΤΗΡΙΑΣ ΣΕ ΑΓΟΡΙ 10 ΕΤΩΝ ΓΙΑ ΑΝΤΙΜΕΤΩΠΙΣΗ ΣΟΒΑΡΩΝ ΥΠΟΤΡΟΠΙΑΖΟΝΤΩΝ ΕΠΕΙΣΟΔΙΩΝ ΡΙΝΟΡΡΑΓΙΑΣ ΜΕΤΑ ΑΠΟ ΚΑΚΩΣΗ ΡΙΝΟΣ

Βαλεντίνος Σοφοκλέους[1], **Ευάγγελος Νταφόπουλος[2]**, Κωνσταντίνος Παπαγεωργίου[2], Εμμανουήλ Γιανναράκης[2], Αλέξανδρος Ραδιώτης[3], Ευάγγελος Γιωτάκης[4]

*[1]Επ. Επιμελητής Β', ΩΡΛ Τμήμα, Γενικό Νοσοκομείο Παίδων Αθηνών «Π. &Α. Κυριακού», Αθήνα, Ελλάδα*

*[2]Ειδικευόμενος ιατρός, ΩΡΛ Τμήμα, Γενικό Νοσοκομείο Παίδων Αθηνών «Π. &Α. Κυριακού», Αθήνα, Ελλάδα*

*[3]Διευθυντής ΕΣΥ, ΩΡΛ Τμήμα, Γενικό Νοσοκομείο Παίδων Αθηνών «Π. &Α. Κυριακού», Αθήνα, Ελλάδα*

*[4]Επίκουρος Καθηγητής, Α' Πανεπιστημιακή ΩΡΛ Κλινική, Γενικό Νοσοκομείο Αθηνών «Ιπποκράτειο», Αθήνα, Ελλάδα*

## ΠΕΡΙΛΗΨΗ

Εισαγωγή: Παρόλο που οι περισσότερες ρινορραγίες στα παιδιά αντιμετωπίζονται ευχερώς με συντηρητικά μέτρα, πολύ σπάνια μπορεί να απαιτηθεί απολίνωση επώνυμων αγγείων. Παραδοσιακά αυτό επιτελείτο μέσω ανοικτών προσπελάσεων, τα τελευταία, ωστόσο, χρόνια έχουν περιγραφεί ενδοσκοπικές προσπελάσεις για απολίνωση τόσο της σφηνοϋπερώιου αρτηρίας όσο και της πρόσθιας ηθμοειδούς αρτηρίας (ΠΗΑ).

**Παρουσίαση περιστατικού:** Αγόρι 10 ετών διακομίζεται αεροπορικώς από τριτοβάθμιο Νομαρχιακό νοσοκομείο λόγω ανθιστάμενης στην θεραπεία σοβαρής ρινορραγίας έπειτα από πτώση από πατίνι. Κατά την διάρκεια της πενθήμερης νοσηλείας του στο ίδρυμα προέλευσης, ο ασθενής υπεβλήθη τρεις φορές σε πρόσθιο ή προσθιοπίσθιο πωματισμό υπό γενική αναισθησία, ενώ έλαβε συνολικά τρεις μονάδες αίματος. Στο νοσοκομείο μας, ο ασθενής υπεβλήθη σε κλειστή ανάταξη κατάγματος ρινικών οστών υπό γενική αναισθησία και ενδοσκοπικό καυτηριασμό διάσπαρτων αιμορραγικών εστιών στη δεξιά ρινική θαλάμη, ενώ έλαβε διεγχειρητικά ακόμη μια μονάδα αίματος. Μετεγχειρητικά, ο ασθενής εμφάνιζε σχεδόν καθημερινώς ήπια, αυτοπεριοριζόμενα επεισόδια επίσταξης. Την 16η μέρα νοσηλείας του, μετά από ένα σοβαρότερο επεισόδιο ρινορραγίας που χρειάστηκε νέο πρόσθιο πωματισμό, ο ασθενής οδηγήθηκε στο χειρουργείο όπου απολινώθηκαν η ΠΗΑ και η σφηνοϋπερώιος αρτηρία ενδοσκοπικά. Έκτοτε δεν εμφάνισε επεισόδιο ρινορραγίας και έλαβε εξιτήριο τις ακόλουθες μέρες.

**Συμπεράσματα:** Η απολίνωση της ΠΗΑ μπορεί να χρειαστεί όταν η εστία εντοπίζεται ψηλά, στην περιοχή της οσφρητικής σχισμής. Εάν η ρινορραγία είναι αρκετά σοβαρή ώστε να απαιτηθεί απολίνωση της ΠΗΑ, θα πρέπει να εξεταστεί, επιπλέον, το ενδεχόμενο απολίνωσης και της σφηνοϋπερώιου αρτηρίας. Οι ενδοσκοπικές προσπελάσεις φέρουν πολλά πλεονεκτήματα έναντι των αντίστοιχων ανοικτών, σε παιδιατρικούς ασθενείς, ωστόσο, ο χειρουργός πρέπει να γνωρίζει καλά τις διαφοροποιήσεις και ανατομικές ιδιαιτερότητες.

## EP58

## Η ΧΕΙΡΟΥΡΓΙΚΗ ΑΝΤΙΜΕΤΩΠΙΣΗ ΤΩΝ ΟΦΘΑΛΜΙΚΩΝ ΕΠΙΠΛΟΚΩΝ ΡΙΝΟΚΟΛΠΙΤΙΔΑΣ ΣΕ ΠΑΙΔΙΑΤΡΙΚΟ ΠΛΗΘΥΣΜΟ: Η ΕΜΠΕΙΡΙΑ ΤΗΣ ΚΛΙΝΙΚΗΣ ΜΑΣ

**Αθανάσιος Φουνταρλής**[1], Έλλη Χατζή[2], Άννα- Μαρία Ντζιοβάρα[1], Νίκος Καλογρίτσας[3], Ασπασία Μιχούλα[4], Αθανάσιος Σαρατζιώτης[5], Χαράλαμπος Σκουλάκης[6]

*[1]Ειδικευόμενος Ιατρός, ΩΡΛ Κλινική Πανεπιστημιακού Γενικού Νοσοκομείου Λάρισας*

*[2]Ειδικευόμενη Ιατρός, Παιδιατρική Κλινική Πανεπιστημιακού Γενικού Νοσοκομείου Λάρισας*

*[3]Επικουρικός Ιατρός, ΩΡΛ Κλινική Πανεπιστημιακού Γενικού Νοσοκομείου Λάρισας*

*[4]Επιμελήτρια Α', Παιδιατρική Κλινική Πανεπιστημιακού Γενικού Νοσοκομείου Λάρισας*

*[5]Επιμελητής Α', ΩΡΛ Κλινική Πανεπιστημιακού Γενικού Νοσοκομείου Λάρισας*

*[6]Διευθυντής Καθηγητής, ΩΡΛ Κλινική Πανεπιστημιακού Γενικού Νοσοκομείου Λάρισας*

**Εισαγωγή:** Οι οφθαλμικές επιπλοκές αντιπροσωπεύουν το 74-85% των επιπλοκών της οξείας ρινοκολπίτιδας και είναι συχνότερες στα παιδιά. Εάν δεν αντιμετωπισθούν αποτελεσματικά υπάρχει κίνδυνος τύφλωσης, θρόμβωσης σηραγγώδους κόλπου ή και επέκτασης της φλεγμονής ενδοκρανιακά. Η θεραπεία είναι συνήθως χειρουργική στα ενδοκογχικά αποστήματα και συντηρητική στην προδιαφραγματική κυτταρίτιδα. Στην κυτταρίτιδα κόγχου και το υποπεριοστικό απόστημα, ωστόσο, δεν υπάρχουν κοινώς αποδεκτές οδηγίες σχετικά με την ένδειξη της χειρουργικής θεραπείας.

**Σκοπός:** Η διερεύνηση της αποτελεσματικότητας και των κινδύνων της χειρουργικής αντιμετώπισης των οφθαλμικών επιπλοκών της οξείας ρινοκολπίτιδας.

**Υλικό και μέθοδος:** Πραγματοποιήθηκε αναδρομική μελέτη των φακέλων των παιδιατρικών ασθενών που χειρουργήθηκαν στην ΩΡΛ κλινική του Πανεπιστημιακού Γενικού Νοσοκομείου Λάρισας, από την 1/1/2011 έως την 31/7/2022, λόγω οφθαλμικών επιπλοκών οξείας ρινοκολπίτιδας.

**Αποτελέσματα:** 12 παιδιατρικοί ασθενείς χειρουργήθηκαν στην κλινική μας λόγω οφθαλμικών επιπλοκών ρινοκολπίτιδας από την 1/1/2011 έως την 31/7/2022. Οι ένδειξη στους 9 από τους 12 ασθενείς ήταν το υποπεριοστικό απόστημα και στους 3 από τους 12 το απόστημα κόγχου. Από τα υποπεριοστικά αποστήματα το 88% αντιμετωπίσθηκε ενδοσκοπικά και το 22% ανοικτά, ενώ από τα αποστήματα κόγχου 1/3 αντιμετωπίσθηκε ανοικτά και 2/3 με συνδυασμένη ανοικτή και ενδοσκοπική προσπέλαση.

**Συμπεράσματα:** Οι οφθαλμικές επιπλοκές ρινοκολπίτιδας στα παιδιά απαιτούν άμεση αντιμετώπιση. Η ενδοσκοπική χειρουργική ρινός έχει θέση στην αντιμετώπισή τους. Στα αποστήματα κόγχου πιθανότατα θα χρειαστεί ανοικτή προσπέλαση με τομή Lynch. Χρειάζονται μεγαλύτερες σειρές ασθενών, ώστε να καθορισθεί η θέση του χειρουργείου στα υποπεριοστικά αποστήματα.

## EP59

## ΣΗΡΑΓΓΩΔΕΣ ΑΙΜΑΓΓΕΙΩΜΑ ΗΘΜΟΕΙΔΩΝ ΚΥΨΕΛΩΝ: ΠΑΡΟΥΣΙΑΣΗ ΠΕΡΙΣΤΑΤΙΚΟΥ

Βασίλειος Μπάκας[1], **Στέφανος Χατζής**[2], Αντώνιος Γκότσης[1], Δημήτριος Γκαμπρανάς[1], Χρήστος Κατσαντώνης[1], Ζαννής Αλμπάνης[3], Νικόλαος Κοντογιαννόπουλος[4]

[1]*Επιμελητής ΩΡΛ, ΩΡΛ Κλινική 251 Γενικό Νοσοκομείο Αεροπορίας, Αθήνα*

[2]*Ειδικευόμενος ΩΡΛ, ΩΡΛ Κλινική 251 Γενικό Νοσοκομείο Αεροπορίας, Αθήνα*

[3]*Επιμελητής Εργαστηρίου Παθολογοανατομίας – Κυτταρολογίας – Τμήμα Παθολογικής Ανατομικής 251 Γενικό Νοσοκομείο Αεροπορίας, Αθήνα*

[4]*Διευθυντής ΩΡΛ, ΩΡΛ Κλινική 251 Γενικό Νοσοκομείο Αεροπορίας, Αθήνα*

**Εισαγωγή:** Τα σηραγγώδη αιμαγγειώματα είναι καλοήθεις αγγειοβριθείς όγκοι που ενώ συχνά εντοπίζονται στην περιοχή της κεφαλής και τραχήλου συναντώνται σπάνια στους παραρρίνιους κόλπους. Είναι συχνά ασυμπτωματικά ή παρουσιάζονται με άτυπη κλινική εικόνα.

**Παρουσίαση περιστατικού:** Ασθενής, γυναίκα 86 ετών, παρουσίασε από μηνών εμμένουσα κεφαλαλγία με εντόπιση στην περιοχή του μεσόφρυου. Κατά την ΩΡΛ εξέταση, διαπιστώθηκε ενδοσκοπικά ομαλή ερυθρή μάζα στην αριστερή ρινική θαλάμη, καταλαμβάνουσα τον μέσο και άνω ρινικό πόρο. Στον απεικονιστικό έλεγχο με αξονική και μαγνητική τομογραφία σπλαχνικού κρανίου διαπιστώθηκε μόρφωμα στις αριστερές ηθμοειδείς κυψέλες με επέκταση προς την ανώτερη μοίρα της σύστοιχης ρινικής θαλάμης, χωρίς να μπορεί να προσδιοριστεί ακτινολογικά η ταυτότητά του. Διενεργήθηκε ενδοσκοπική χειρουργική αφαίρεση του μορφώματος και η επακόλουθη παθολογοανατομική εξέτασή του αποκάλυψε ότι επρόκειτο για σηραγγώδες αιμαγγείωμα. Η ασθενής είχε ομαλή μετεγχειρητική πορεία και ήταν ασυμπτωματική κατά την πρώιμη παρακολούθηση.

## EP60

## ΑΠΟΛΙΝΩΣΗ ΕΞΩ ΚΑΡΩΤΙΔΑΣ ΓΙΑ ΕΛΕΓΧΟ ΡΙΝΟΡΡΑΓΙΑΣ ΣΕ ΜΕΙΖΟΝ ΤΡΑΥΜΑ ΠΡΟΣΩΠΟΥ ΑΠΟ ΠΥΡΟΒΟΛΟ ΟΠΛΟ

**Αναστασία Οικονόμου**[1], Γεωργία Τσιούμα[2], Σταύρος Νικητόπουλος[1], Μεθόδιος Σταυριδόπουλος[1], Παπαχρήστου Γεωργία[1], , Λουκάς Μεγαγιάννης[3], Δημήτριος Παρθένης[4]

[1]*Ειδικευόμενος ΩΡΛ, ΩΡΛ Κλινική, ΓΝ Βόλου «Αχιλλοπούλειο», Βόλος*

[2]*Επιμελήτρια Α΄ ΩΡΛ, ΩΡΛ Κλινική, ΓΝ Βόλου «Αχιλλοπούλειο», Βόλος*

[3]*Επιμελητής Β', Ακτινοδιαγνωστικό Τμήμα, ΓΝ Βόλου «Αχιλλοπούλειο», Βόλος*

[4]*Διευθυντής Αγγειοχειρουργός, Χειρουργική Κλινική, ΓΝ Βόλου «Αχιλλοπούλειο», Βόλος*

**Εισαγωγή:** Το προσωπικό κρανίο αποτελεί μία εξαιρετικά πολύπλοκη ανατομική περιοχή που επιτελεί πολλαπλές ζωτικής σημασίας λειτουργίες. Επακολούθως, τα μείζονα τραύματα αυτού συνοδεύονται από υψηλά ποσοστά θνητότητας και νοσηρότητας. Τα εκτεταμένα τραύματα της ρινός, που συχνά συνυπάρχουν, απαιτούν δραστική αντιμετώπιση που ξεφεύγει από τη νόρμα των καθημερινά αντιμετωπίσιμων επιστάξεων.

**Παρουσίαση περιστατικού:** Άνδρας 53 ετών προσεκομίσθη στο ΤΕΠ του ΓΝ Βόλου μετά από αυτοτραυματισμό με πυροβόλο όπλο στην προσωπική χώρα, που προκάλεσε κατακερματισμό του σπλαχνικού κρανίου, ανοιχτό τραύμα μεσότητας προσώπου με μεγάλο οστικό και ιστικό έλλειμμα στην περιοχή της άνω και κάτω γνάθου και αθρόα αιμορραγία. Μετά από επείγουσα κρικοθυρεοτομή, ο ασθενής οδηγήθηκε στο χειρουργείο όπου διαπιστώθηκε, πέρα από λοιπές κακώσεις, κατάργηση των οστικών δομών του ΑΡ ιγμορείου και του ρινικού διαφράγματος και αθρόα αιμορραγία από την περιοχή της ΑΡ σφηνοϋπερώιας αρτηρίας. Η παραμόρφωση της περιοχής και οι οστικές παρασχίδες δεν κατέστησαν δυνατή την απολίνωσή της και έτσι αποφασίστηκε η διενέργεια απολίνωσης της ΑΡ έξω καρωτίδας. Μετά την παρέμβαση, η αιμορραγία ελέγχθηκε ικανοποιητικά και μετά την σταθεροποίηση του ο ασθενής διεκομίσθη σε τριτοβάθμιο κέντρο. Ένα έτος μετά έχει γίνει πλήρης αποκατάσταση των ελλειμμάτων και η σίτιση πραγματοποιείται μέσω γαστροστομίας.

**Συμπεράσματα:** Τα μείζονα τραύματα του προσώπου αποτελούν πρόκληση για την αντιμετώπιση τους και συχνά απαιτούν συνεργασία διαφόρων ιατρικών κλάδων για την έγκαιρη και πληρέστερη αντιμετώπιση τους. Η απολίνωση της έξω καρωτίδας, αν και αποτελεί ιδιαίτερα επεμβατική μέθοδο, στα εκτεταμένα τραύματα της κεφαλής και του τραχήλου μπορεί να αποδειχθεί σωτήρια.

## EP61
## ΚΑΚΟΗΘΕΣ ΜΕΣΕΓΧΥΜΑΤΟΓΕΝΕΣ ΝΕΟΠΛΑΣΜΑ ΙΓΜΟΡΕΙΟΥ ΑΝΤΡΟΥ. ΔΙΑΓΝΩΣΤΙΚΑ ΔΙΛΗΜΜΑΤΑ ΚΑΙ ΠΡΟΚΛΗΣΕΙΣ: ΠΑΡΟΥΣΙΑΣΗ ΠΕΡΙΣΤΑΤΙΚΟΥ

**Αθανάσιος Φουνταρλής**[1], Μαρία Αλεξίου[1], Βασίλειος Παπαδόπουλος[2], Γεώργιος Κρεστινίδης[1], Χαρά Μαΐου[3], Αγγελική Αλαγιάννη[4], Χαράλαμπος Σκουλάκης[5]

*[1]Ειδικευόμενη Ιατρός, ΩΡΛ Κλινική Πανεπιστημιακού Γενικού Νοσοκομείου Λάρισας*

*[2]Επιμελητής Α', Ογκολογική Κλινική Πανεπιστημιακού Γενικού Νοσοκομείου Λάρισας*

*[3]Επιμελήτρια Β', ΩΡΛ Κλινική Πανεπιστημιακού Γενικού Νοσοκομείου Λάρισας*

*[4]Διευθύντρια ΕΣΥ, ΩΡΛ Κλινική Πανεπιστημιακού Γενικού Νοσοκομείου Λάρισας*

*[5]Διευθυντής, Καθηγητής, ΩΡΛ Κλινική Πανεπιστημιακού Γενικού Νοσοκομείου Λάρισας*

**Εισαγωγή:** Τα κακοήθη νεοπλάσματα ρινός – παραρρίνιων κόλπων είναι σπάνια και επιθετικά νεοπλάσματα, που αντιπροσωπεύουν το 5% των καρκίνων κεφαλής – τραχήλου. Αποτελούνται από μια πληθώρα ιστολογικών τύπων και διαχωρίζονται σε επιθηλιακά και μη επιθηλιακά νεοπλάσματα. Διάφοροι νέοι τύποι, με διαφορετική βιολογική συμπεριφορά έχουν περιγραφεί τα τελευταία χρόνια.

**Παρουσίαση περιστατικού:** Ασθενής 80 ετών προσήλθε στα εξωτερικά ιατρεία της ΩΡΛ κλινικής με επώδυνη μάζα στο δεξιό ιγμόρειο. Η αξονική τομογραφία ανέδειξε μάζα διαστάσεων 9, 5x7, 5x5, 6cm που εκφύεται από το ιγμόρειο άντρο. Πραγματοποιήθηκαν 2 βιοψίες στην περιοχή, εκ των οποίων η μία συνηγορούσε για διφαινοτυπικό σάρκωμα ιγμορείου άντρου και η δεύτερη για κακόηθες μεσεγχυματογενές νεόπλασμα. Η ασθενής αντιμετωπίσθηκε με εισαγωγική χημειοθεραπεία (docetaxel, carboplatin, 5-FU), με στόχο την ύφεση των συμπτωμάτων και τη λήψη ακτινοθεραπείας.

**Συμπεράσματα:** Οι κακοήθειες όγκοι ρινός – παραρρινίων είναι σπάνιοι όγκοι, οι οποίοι χαρακτηρίζονται, ωστόσο, από μία πληθώρα ιστολογικών υποτύπων. Νέοι ιστολογικοί τύποι εντάσσονται τα τελευταία στην κατάταξη του ΠΟΥ, ως αποτέλεσμα της βελτίωσης των μοριακών τεχνικών ανίχνευσης και της ανοσοϊστοχημείας. Αυτό είναι ένα πρώτο βήμα για την επιλογή στοχευμένων θεραπειών για κάθε ιστολογικό τύπο. Ωστόσο η αναγνώριση τους είναι πολλές φορές δύσκολη και απαιτεί έμπειρο παθολογοανατόμο. Απαιτούνται μεγαλύτερες σειρές περιστατικών και προοπτικές μελέτες, προκειμένου να καθοριστεί η ιδανική θεραπεία για κάθε υπότυπο.

## EP62
## ΟΡΟΒΛΕΝΝΩΔΕΣ ΑΜΑΡΤΩΜΑ ΡΙΝΙΚΗΣ ΚΟΙΛΟΤΗΤΑΣ ΠΑΡΟΥΣΙΑΣΗ ΠΕΡΙΣΤΑΤΙΚΟΥ

**Κωνσταντίνος Χαντζής**[1], Σωτήριος Αναστασόπουλος[1], Σταύρος Ιωακειμίδης[2], Γεώργιος Νομικός[2], Ελένη Σταυρίανου[3]
*[1]Επικουρικός ΩΡΛ, ΩΡΛ Κλινική, Γενικό Νοσοκομείο Νίκαιας Πειραιά «Άγιος Παντελεήμων»*
*[2]Ειδικευόμενος ΩΡΛ, ΩΡΛ Κλινική, Γενικό Νοσοκομείο Νίκαιας Πειραιά «Άγιος Παντελεήμων»*
*[3]Διευθύντρια ΩΡΛ, ΩΡΛ Κλινική, Γενικό Νοσοκομείο Νίκαιας Πειραιά «Άγιος Παντελεήμων»*

**Εισαγωγή:** Το αμάρτωματα αποτελούν σπάνιές καλοήθεις αλλοιώσεις της αναπνευστικής οδού, που διαχωρίζονται σε οροβλεννώδη, αδενοματώδη και υβριδικά με βάση τα ιστολογικά τους χαρακτηριστικά. Παρουσιάζεται η κλινική περίπτωση ασθενούς με οροβλεννώδες αμάρτωμα εντός της ρινικής κοιλότητας.

**Παρουσίαση περιστατικού:** Ασθενής ετων 30 προσήλθε στο τμήμα επειγόντων περιστατικών του νοσοκομείου μας στα πλαίσια υποτροπιαζουσών ρινορράγιων αρ ρινικής θαλάμης. Η ενδοσκοπηση ανέδειξε την αιτία των επιστάξεων στη παρουσία ενός πολυποειδούς μορφώματος (1, 5cm) στην κάτω επιφάνεια της κάτω ρινικής κόγχης, στο ύψος της κεφαλής. Ο απεικονιστικός έλεγχος με αξονική τομογραφία σπλαχνίκου κρανίου δεν ανέδειξε άλλη παθολογία από την λοιπή ρινική κοιλότητα και τα παραρρίνια πλην του μορφώματος. Ακολούθησε ενδοσκοπική χειρουργική εκτομή του μορφώματος με ταυτόχρονη συναφαίρεση του προσφυόμενου τμήματος της κεφαλής της κόγχης. Το αποτέλεσμα της παθολογοανατομικης εξέτασης του παρασκευάσματος ανέδειξε παρουσία πληθώρας οροβλεννώδων αδένων καλυπτόμενα από αναπνευστικό επιθήλιο, εικόνα συμβατή με οροβλεννώδες αμάρτωμα.

**Συμπεράσματα:** Η παρουσία των ιστολογικών ομοιοτήτων ανάμεσα στο οροβλεννώδες αμάρτωμα και το αδενοκαρκίνωμα καθιστά απαραίτητη την ορθή παθολογοανατομική εξεταση, για την σωστή αντιμετώπιση των κλινικών περιπτώσεων αυτής της παθολογικής οντότητας.

## EP63

## ΑΥΤΟΜΑΤΟ ΕΜΦΥΣΗΜΑ ΚΟΓΧΟΥ ΜΕΤΑ ΑΠΟ ΕΡΓΩΔΗ VALSALVA: ΠΑΡΟΥΣΙΑΣΗ ΠΕΡΙΣΤΑΤΙΚΟΥ

**Σταύρος Νικητόπουλος**[1], Γεωργία Τσιούμα[2], Αναστασία Οικονόμου[1], Γεωργία Παπαχρήστου[1], Μεθόδιος Σταυριδόπουλος[1], Κωνσταντίνος Τσαούσης[3], Ιωάννα Μαλαμούλη[4]

[1]*Ειδικευόμενος, ΩΡΛ Κλινική, ΓΝ Βόλου «Αχιλλοπούλειο», Βόλος*

[2]*Επιμελ. Α΄, ΩΡΛ Κλινική, ΓΝ Βόλου «Αχιλλοπούλειο», Βόλος*

[3]*Επιμελ. Α΄, Οφθαλμολογική Κλινική, ΓΝ Βόλου «Αχιλλοπούλειο», Βόλος*

[4]*Διευθύντρια, Ακτινοδιαγνωστικό Τμήμα, ΓΝ Βόλου, «Αχιλλοπούλειο», Βόλος*

**Εισαγωγή**: Το εμφύσημα του οφθαλμικού κόγχου προκύπτει συχνότερα λόγω κατάγματος, ρήξης ή οστικού ελλείμματος των οστών που σχηματίζουν τα τοιχώματά του και είναι απόρροια τραυματισμού ή χειρουργικών επιπλοκών. Κύρια πηγή εισόδου του αέρα αποτελεί το παπυρώδες πέταλο του ηθμοειδούς οστού. Σπάνια αναφέρονται περιστατικά αυτόματου εμφυσήματος οφθαλμικού κόγχου σε ασθενείς χωρίς ιστορικό τραύματος μετά από εργώδη Valsalva, έντονο πταρμό ή φύσημα της μύτης ή ακόμα και σε παρουσία νεοπλάσματος ή πνευματοκήλης δακρυϊκού ασκού.

**Παρουσίαση Περιστατικού:** Γυναίκα 37 ετών προσέρχεται στο τμήμα επειγόντων περιστατικών αιτιώμενη αιφνίδια διόγκωση κάτω αριστερού βλεφάρου μετά από δυνατό φύσημα της μύτης. Από το ιστορικό δεν αναφέρεται τραυματισμός, προηγούμενο χειρουργείο ή οδοντιατρική επέμβαση. Από την κλινική εξέταση διαπιστώνεται ψηλαφητικά κριγμός στην περιοχή του κάτω βλεφάρου με φυσιολογική οφθαλμοκινητικότητα άμφω. Ενδοσκοπικά εντοπίζονται ίχνη αίματος στον αριστερό μέσο ρινικό πόρο. Από την οφθαλμολογική εξέταση δεν εντοπίζονται παθολογικά ευρήματα. Διενεργείται αξονική σπλαχνικού κρανίου που ανιχνεύει μικρή ποσότητα υγρού στο αριστερό γναθιαίο άντρο χωρίς εικόνα κατάγματος ή οστικού ελλείμματος στα τοιχώματα του οφθαλμικού κόγχου καθώς και εντοπίζεται ελεύθερος αέρας στον αριστερό οφθαλμικό κόγχο και υποδόρια στο κάτω βλέφαρο. Η ασθενής τίθεται σε αντιβιοτική αγωγή και ακολουθεί επανέλεγχος 10 ημέρες μετά με νέα αξονική τομογραφία σπλαχνικού κρανίου με λεπτές τομές που αναδεικνύει κάταγμα εδάφους αριστερού οφθαλμικού κόγχου και πλήρη υποχώρηση του εμφυσήματος.

**Συμπεράσματα:** Το αυτόματο εμφύσημα οφθαλμικού κόγχου αποτελεί σπάνια κλινική οντότητα που μπορεί να χρήζει επείγουσας οφθαλμιατρικής αντιμετώπισης. Αν και στις περισσότερες περιπτώσεις είναι αυτοπεριοριζόμενο μπορεί να προκαλέσει ισχαιμική οπτική νευροπάθεια και απώλεια όρασης και να απαιτείται παρακέντηση με βελόνη ή/και κανθόλυση.

## EP64

## ΠΑΡΟΥΣΙΑΣΗ ΠΕΡΙΣΤΑΤΙΚΟΥ ΣΑΡΚΩΜΑΤΟΣ ΡΙΝΟΣ: ΠΡΟΚΛΗΣΕΙΣ ΚΑΙ ΠΡΟΒΛΗΜΑΤΙΣΜΟΙ

Γεώργιος Παπαχαραλάμπους[1], Αθανασία Μηλιώνη[2], **Ευσταθία Νικολοπούλου**[3], Γεράσιμος Καραγεώργος[4], Αθανασίου Σοφία[3], Δημήτριος Νταβίλης[5]

*[1]Επιμελητής Α', ΩΡΛ Κλινική, ΓΝΑ «Η Ελπίς»*

*[2]Επικ. Επιμελήτρια Β', ΩΡΛ Κλινική, ΓΝΑ «Η Ελπίς»*

*[3]Ειδικευόμενη, ΩΡΛ Κλινική, ΓΝΑ «Η Ελπίς»*

*[4]Επιμελητής Β', ΩΡΛ Κλινική, ΓΝΑ «Η Ελπίς»*

*[5]Συντονιστής Διευθυντής, ΩΡΛ Κλινική, ΓΝΑ «Η Ελπίς»*

**Εισαγωγή**: Τα σαρκώματα είναι μία ανομοιογενής ομάδα νεοπλασμάτων μεσεγχυματικής προέλευσης, με περισσότερους από 50 παθολογοανατομικούς υπότυπους. Αποτελούν το 1% των κακοήθων όγκων στους ενήλικες, ενώ η εντόπισή τους στην περιοχή ρινός- παραρρινίων είναι αρκετά σπάνια.

**Παρουσίαση περιστατικού:** Άνδρας 81 ετών προσήλθε στην κλινική μας λόγω ανώδυνης διόγκωσης δεξιάς παρειακής χώρας από μηνών. Από το ιστορικό αναφέρεται αφαίρεση μορφώματος δεξιάς ρινικής θαλάμης προ 30ετίας με διάγνωση μονήρους ινώδους όγκου και προ 20ετίας ανάλογο μόρφωμα στην ίδια περιοχή που ταυτοποιήθηκε ως ινοσάρκωμα καλής διαφοροποίησης. Κατά τη διερεύνηση, η αξονική σπλαχνικού κρανίου ανέδειξε συμπαγές μόρφωμα ομαλών ορίων 2, 2x2, 1 εκ. υποδορίως σε επαφή με την άνω γνάθο χωρίς οστική διάβρωση. Πραγματοποιήθηκε χειρουργική αφαίρεση με τομή επί της ουλοπαρειακής αύλακας. Η παθολογοανατομική έκθεση έδειξε ινοσάρκωμα ενδιάμεσου κινδύνου, το οποίο παρουσίαζε ίδιους ανοσοϊστοχημικούς δείκτες με την προηγούμενη ιστολογική έκθεση.
Ο ασθενής δεν ακολούθησε τον προγραμματισμένο επανέλεγχο και ένα έτος μετά προσήλθε με υποτροπή της μάζας στην παρειά, η οποία προέβαλλε εντός της ρινικής θαλάμης. Από τον απεικονιστικό έλεγχο, περιγράφηκε εκτεταμένη πολυλοβωτή εξεργασία 4x1, 9x3 εκ. στη δεξιά ρινοπαρειακή περιοχή με διάβρωση τμήματος της άνω γνάθου. Η βιοψία δεν έδωσε ακριβές αποτέλεσμα ως προς τον τύπο του σαρκώματος λόγω αντιφατικών στοιχείων στην ανοσοϊστοχημεία. Η σταδιοποίηση ανέδειξε μεταστατικές εστίες στους πνεύμονες και παραπέμφθηκε για περαιτέρω ογκολογική αντιμετώπιση. Η συσχέτιση μεταξύ των μετάχρονων όγκων στο παρον περιστατικό εγείρει προβληματισμούς.

**Συμπεράσματα:** Η διάγνωση, η ιστολογική ταυτοποίηση και η αντιμετώπιση των σαρκωμάτων παρουσιάζουν δυσκολίες, επηρεάζοντας σημαντικά την πρόγνωση. Απαιτείται διεπιστημονική προσέγγιση των ασθενών αυτών καθώς και υψηλός βαθμός επαγρύπνησης για την ανίχνευση υποτροπών σε μακροχρόνια βάση.

## EP65
## ΕΝΔΟΣΚΟΠΙΚΗ ΔΑΚΡΥΟΑΣΚΟΡΙΝΟΣΤΟΜΙΑ – eDCR: ΣΕΙΡΑ 25 ΠΕΡΙΣΤΑΤΙΚΩΝ

Παναγιώτης Πυργάκης[1], Ναταλία Φούρλα[1], Αιμιλία Μπιλάλη[1], Νικόλαος Δριμάλας[2]
[1]*Ειδικευόμενος ΩΡΛ, ΓΝΑ «Ο Ευαγγελισμός», Αθήνα*
[2]*Συντονιστής Διευθυντής ΩΡΛ Κλινικής, ΓΝΑ «Ο Ευαγγελισμός», Αθήνα*

**Εισαγωγή:** Η ενδοσκοπική δακρυοασκορινοστομία είναι η προτιμόμενη προσπέλαση χειρουργικής αποκατάστασης απόφραξης ρινοδακρυϊκού πόρου. Έχουν περιγραφεί σειρά τεχνικών, όπως απλή διατομή του ασκού, αφαίρεση του έσω τοιχώματος, μαρσιμοποίηση με συρραφή κρημνών του ασκού στο πλάγιο ρινικό τοίχωμα, η χρήση shaver, laser ή κλασικών εργαλείων ενδοσκοπικής ρινός. Ωστόσο, δεν υπάρχουν ακόμα αρκετά δεδομένα για να συγκριθούν οι διάφορες τεχνικές.

**Σκοπός**: Η παρουσίαση σειράς 25 περιστατικών που χειρουργήθηκαν με eDCR στην κλινική μας το διάστημα 2018-2022 και η περιγραφή της τεχνικής.

**Υλικό και μέθοδοsQ** Έγινε ανασκόπηση των χειρουργείων της κλινικής μας το διάστημα 2018-2022 και ανευρέθησαν 25 περιστατικά eDCR. Από το αρχείο ανασύρθηκαν λεπτομέρειες σχετικά με το φύλο, ηλικία, πλευρά επεμβάσεως, ένδειξη χειρουργείου, ημέρες νοσηλείας, διεγχειρητικές και μετεγχειρητικές επιπλοκές και η ακριβής τεχνική που εφαρμόστηκε.

**Αποτελέσματα:** Σε όλους του ασθενείς διενεργήθηκε κλασική ενδοσκοπική δακρυοασκορινοστομία με ανάσπαση βλενογονικού κρημνού στο πλάγιο ρινικό τοίχωμα, στην περιοχή του δακρυϊκού ασκού, δημιουργία οστικού παράθυρου με χρήση kerisson λαβίδας και φρέζας για ανεύρεση του δακρυϊκού ασκού, εκτομή του έσω τοιχώματος αυτού και τοποθέτηση stent σιλικόνης από τα δακρυϊκά στόμια ως το άνοιγμα του ασκού. Διεγχειρητικές επιπλοκές δεν αναφέρονται. Οι μόνες μετεγχειρητικές επιπλοκές ήταν αιματηρή δακρύρροια, προσωπαλγία, ερυθότητα οφθαλμού και οφθαλμικό άλγος και συσχετίστηκαν είτε με την τοποθέτηση των stent είτε με την χρήση επιπωματισμού. Στο follow-up των ασθενών μόνο 2 γυναίκες από τους 25 ασθενείς εμφάνισαν υποτροπές και χρειάστηκαν επανεπέμβαση.

**Συμπέρασμα:** Η κλασική eDCR είναι μία αποτελεσματική επιλογή στην αντιμετώπιση της απόφραξης ρινοδακρυϊκού πόρου, καλά ανεκτή από τους ασθενείς, με μικρή πιθανότητα υποτροπής και επιπλοκών.

## EP66

## ΑΠΟΚΑΤΑΣΤΑΣΗ ΔΕΡΜΑΤΙΚΩΝ ΕΛΛΕΙΜΜΑΤΩΝ ΣΕ ΕΠΕΜΒΑΣΕΙΣ ΟΓΚΩΝ ΠΑΡΩΤΙΔΑΣ

Ράζου Ανδριάνα, Αικατερίνη Τσουμαρίδου, Μιχάηλ Γλυνάτσης, Αθανάσιος Σακελλαρίδης, Γεωργιος Κότσης

*Κλινική ΩΡΛ-Χειρουργικής Κεφαλής και Τραχήλου, Γ.Α.Ο.Ν.Α. «Ο Άγιος Σάββας», Αθήνα*

**Εισαγωγή**: Σε εκτεταμένους όγκους παρωτίδας, συχνά ο χειρουργός καλείται να αφαιρέσει τμήμα δέρματος en bloc με τον όγκο. Στις περιπτώσεις αυτές απαιτείται η αποκατάσταση των δερματικών ελλειμμάτων σε 1ο χρόνο. Ο στόχος αυτής της μελέτης είναι να παρουσιάσει την εμπειρία μας με μια σειρά ασθενών που έλαβαν χειρουργική θεραπεία για όγκους παρωτίδας με συνδυαστική πλαστική αποκατάσταση του δερματικού ελλείματος.

**Σκοπός**: Σκοπός αυτής της μελέτης είναι να παρουσιάσει την εμπειρία μας με μια σειρά ασθενών που υποβλήθηκαν σε χειρουργική επέμβαση για τοπικά προχωρημένους όγκους παρωτίδας με συνδυαστική πλαστική αποκατάσταση.

**Υλικό και Μέθοδος:** Κατά την τελευταία τετραετία, πραγματοποιήθηκαν 14 επεμβάσεις ευρείας παρωτιδεκτομής εξ αυτών οι 5 συνδυάστηκαν με λεμφαδενικό καθαρισμό. Στις 2 από τις 14 περιπτώσεις ήταν καλοήθεις όγκοι ενώ οι υπόλοιπες αφορούσαν κακοήθεις όγκους. Τα ογκολογικά περιστατικά ταξινομήθηκαν κατά AJCC 8th Edition ως T1-T3 και N0-N2β. Σε όλα τα περιστατικά της σειράς έγινε παρωτιδεκτομή με εκτομή του υπερκείμενου δέρματος. Η αποκατάσταση του δερματικού ελλείμματος έγινε με προωθητικό περιστρεφόμενο μισχωτό κρημνό δέρματος τραχήλου (cervicofacial rotational flap) σε 1/14 των ασθενών, στις 7/14 έγινε προώθηση των μαλακών ιστών (sliding flap) σε τροποποιημένη Blair τομή και σε 6/14 έγινε εκτεταμένο facelift. Οι 7 στους 12 ασθενείς με κακοήθεια ακολούθησαν συμπληρωματική ακτινοθεραπεία.

**Αποτελέσματα**: Η μετεγχειρητική παρακολούθησης (μ.ο. 27, 4 μηνών) δεν ανέδειξε τοπική υποτροπή. Σε 7/14 περιστατικά υπήρξε παροδική πάρεση του προσωπικού νεύρου με πλήρη αποκατάσταση της λειτουργίας εντός 6 μηνών.

**Συμπεράσματα**: Η πλαστική αποκατάσταση προσφέρει αποδεκτά αισθητικά αποτελέσματα και ικανοποίηση των ασθενών. Κάθε επιλογή αποκατάστασης φέρει συγκεκριμένες ενδείξεις, πλεονεκτήματα και κινδύνους. Η ανατομία του προσώπου και η επιθυμία του ασθενούς πρέπει να λαμβάνεται υπόψη κατά την επιλογή μιας τεχνικής.

**EP67**

## ΔΕΡΜΑΤΙΚΟΙ ΚΑΡΚΙΝΟΙ ΡΙΝΟΣ- ΠΡΟΣΩΠΟΥ: ΧΕΙΡΟΥΡΓΙΚΗ ΑΠΟΚΑΤΑΣΤΑΣΗ ΣΕ 1ο ΧΡΟΝΟ

**Ράζου Ανδριάνα**, Αικατερίνη Τσουμαρίδου, Μιχαήλ Γλυνάτσης, Αθανάσιος Σακελλαρίδης, Γεώργιος Κότσης

*Κλινική ΩΡΛ-Χειρουργικής Κεφαλής και Τραχήλου, Γ.Α.Ο.Ν.Α. «Ο Άγιος Σάββας», Αθήνα*

**Εισαγωγή:** 1 στα 3 νέα περιστατικά καρκίνου είναι οι καρκίνοι του δέρματος και το 80% αυτών είναι το Βασικοκυτταρικό καρκίνωμα (BCC) ακολουθεί το πλακώδες καρκίνωμα σε ποσοστό 19% και 1 % το μελάνωμα (η πιο θανατηφόρα μορφή καρκίνου δέρματος). Η συχνότερη εντόπιση των καρκινωμάτων δέρματος είναι το πρόσωπο και ιδίως η μύτη.

**Σκοπός**: Αυτή είναι μια αναδρομική μελέτη από αρχεία χειρουργικών εκτομών δερματικών καρκινωμάτων ρινός-προσώπου που ακολουθήθηκαν από πλαστική αποκατάσταση του ελλείμματος σε 1ο χρόνο μεταξύ 2019 και 2022 στην ΩΡΛ- Χειρουργική Κλινικής Κεφαλής και Τραχήλου στο Ογκολογικό Νοσοκομείο «Άγιος Σάββας».

**Υλικό και Μέθοδ***ος:* Στη παρούσα εργασία σας παρουσιάζουμε τις επεμβάσεις για εκτομή δερματικών καρκινωμάτων. Πραγματοποιήθηκαν όλες στο χειρουργείο, 2/7 υπό τοπική αναισθησία με άμεση σύγκλειση και 5/7 υπό γενική αναισθησία για τις οποίες απαιτήθηκε δημιουργία κρημνού για την αποκατάσταση του ελλείμματος. Στις 6/7 περιπτώσεις το καρκίνωμα εντοπιζόταν στη μύτη και 1/7 στο κάτω χείλος.

**Αποτελέσματα:** Δεν παρατηρήθηκαν άμεσες ή καθυστερημένες επιπλοκές. Το κοσμητικό αποτέλεσμα ήταν αποδεκτό από όλους τους ασθενείς. Σε 1/7 ασθενή χρειάστηκε επανεπέβαση λόγω τοπικής υποτροπής.

**Συμπεράσματα:** Στην ειδικότητα της ΩΡΛ-Χειρουργικής Κεφαλής και Τραχήλου καλούμαστε πολλές φορές να εξετάσουμε και να θεραπεύσουμε ασθενείς με καρκίνο δέρματος κεφαλής επομένως η εξοικείωση με χειρουργικές τεχνικές τοπικών κρημνών είναι απαραίτητη για την αντιμετώπιση των όλων αυτών των περιστατικών.

## EP68
## ΑΜΦΟΤΕΡΟΠΛΕΥΡΗ ΠΟΛΥΠΟΕΙΔΗΣ ΡΙΝΙΚΗ ΜΑΖΑ ΜΕΣΗΣ ΓΡΑΜΜΗΣ

**Παναγιώτης Κουσούλης**[1], Αλέξανδρος Κούμπουλας[1], Δημήτριος Παπάς[2], Παύλος Μαραγκουδάκης[3]

[1]*Ιδιωτικό ΩΡΛ Ιατρείο*

[2]*401 Γενικό Στρατιωτικό Νοσοκομείο, Παθολογοανατομικό Τμήμα*

[3]*Πανεπιστημιακό Νοσοκομείο «Αττικόν», Ωτορινολαρυγγολογική Κλινική*

**Εισαγωγή:** Οι πολυποειδείς μάζες στη ρινική κοιλότητα είναι συχνό εύρημα κατά την ενδοσκοπική εξέταση της ρινός και των παραρρινίων κόλπων. Η ανεύρεση μάζας στη μέση γραμμή είναι σχετικά σπάνια και η διαφορική διάγνωση απαιτεί ιδιαίτερη προσοχή.

**Παρουσίαση περιστατικού:** Παρουσιάζουμε δύο περιστατικά ασθενών με αμφοτερόπλευρη εντόπιση ρινικής πολυποειδούς μάζας στη μέση γραμμή. Το πρώτο περιστατικό αφορά άνδρα 68 ετών που προσήλθε με συμπτώματα σταδιακά αυξανόμενης ρινικής συμφόρησης. Η ενδοσκοπική εξέταση ανέδειξε ευμέγεθες μόρφωμα που εξορμάτο από την οσφρητική περιοχή, καταλαμβάνοντας κυρίως την αριστερή ρινική κοιλότητα και λιγότερο την δεξιά. Το δεύτερο περιστατικό αφορά θήλυ ασθενή ηλικίας 54 ετών που προσήλθε για διερεύνηση χρόνιου βήχα και κατά την ενδοσκοπική εξέταση ανευρέθη ως τυχαίο εύρημα μικρού μεγέθους πολυποειδής μάζα εντοπιζόμενη στην οσφρητική περιοχή αμφοτερόπλευρα. Οι ασθενείς υπεβλήθησαν σε απεικονιστικό έλεγχο που επιβεβαίωσε την εντόπιση στη μέση γραμμή και τη μη επέκταση στους παραρρίνιους κολπους. Ο άρρεν ασθενής αντιμετωπίστηκε με ενδοσκοπική χειρουργική με πλήρη ίαση από τα συμπτώματα. Για τη θήλυ ασθενή έγινε λήψη βιοψίας με τοπική αναισθησία. Η ιστολογική εξέταση και στους δύο ασθενείς ανέδειξε Αναπνευστικό Έπιθηλιακό Αδενωματώδες αμάρτωμα. Για την ασυμπτωματική θήλυ ασθενή, ελήφθη απόφαση για απλή παρακολούθηση σε εξαμηνιαία βάση.

**Συμπεράσματα:** Το Αναπνευστικό Επιθηλιακό Αδενωματώδες Αμάρτωμα είναι ένας σπάνιος καλοήθης όγκος της ρινικής κοιλότητας που χαρακτηριστικά έχει αμφοτερόπλευρη εντόπιση και εξορμάται πολύ συχνά από την οσφρητική περιοχή και έχει σχεδόν πάντα σχέση με το ρινικό διάφραγμα. Τόσο η εντόπιση στη μέση γραμμή όσο και τα μακροσκοπικά του χαρακτηριστικά διαφέρουν από τους απλούς ρινικούς πολύποδες με τη ζελατινοειδή υφή και ομοιάζουν περισσότερο με πιο συμπαγείς όγκους όπως το ανάστροφο θήλωμα και τους κακοήθεις όγκους της ρινός. Παρά την καλοήθεια του αμαρτώματος, η ενδοσκοπική αφαίρεση μετά από τον απαραίτητο απεικονιστικό έλεγχο θεωρείται από τη βιβλιογραφία ως θεραπεία εκλογής, τόσο για την ανακούφιση από τα συμπτώματα όσο και για την απαραίτητη ιστολογική διάγνωση.